

PGS.TS. BÙI QUANG TUYẾN

# PHẪU THUẬT THOÁT VỊ ĐĨA ĐỆM CỘT SỐNG



NHÀ XUẤT BẢN Y HỌC

PGS. TS. BÙI QUANG TUYẾN

**PHẪU THUẬT  
THOÁT VỊ ĐĨA ĐỆM CỘT SỐNG**

*(Tái bản lần thứ nhất có sửa chữa và bổ sung)*

**NHÀ XUẤT BẢN Y HỌC**

**HÀ NỘI - 2010**

## LỜI NÓI ĐẦU

Thoát vị đĩa đệm là hậu quả của bệnh thoái hoá xương sun cột sống (osteochondrosis). Bệnh có thể xảy ra ở cổ, ngực nhưng chủ yếu ở cột sống thắt lưng.

Thoát vị đĩa đệm cột sống thắt lưng gặp ở mọi lứa tuổi, nhưng có tới hơn 70% gặp ở lứa tuổi từ 30-50.

Khoảng 80% trường hợp đau dây thần kinh tọa là do nguyên nhân thoát vị đĩa đệm gây nên. Điều trị bệnh đau thần kinh tọa chủ yếu bằng nội khoa, khoảng hơn 20% là phải can thiệp bằng phẫu thuật.

Từ 1998-2003 Khoa Phẫu thuật thần kinh Bệnh viện 103 đã điều trị phẫu thuật cho 2450 trường hợp thoát vị đĩa đệm cột sống, trong đó thoát vị đĩa đệm cổ chiếm 3,51%, thoát vị đĩa đệm ngực là 0,21% và thoát vị đĩa đệm thắt lưng là 96,28%.

Dúc rút từ kinh nghiệm điều trị và phẫu thuật cho 2450 trường hợp thoát vị đĩa đệm, cuốn sách Phẫu thuật thoát vị đĩa đệm cột sống được xuất bản lần đầu tiên vào tháng 4/2007 đã thu hút được sự chú ý của bạn đọc, đặc biệt là người bệnh, sinh viên, nghiên cứu sinh và cao học chuyên ngành Phẫu thuật thần kinh. Tác giả đã giới thiệu những hiểu biết chung về bệnh thoái hoá đĩa đệm cột sống, những kiến thức cập nhật về chẩn đoán và điều trị đối với loại bệnh lý này.

Để đáp ứng yêu cầu thực tế, chúng tôi cho tái bản lần thứ nhất nhằm 2 mục đích sau:

- Giúp cho người bệnh hiểu biết một cách đầy đủ hơn nữa về loại bệnh lý này; biết cách chăm sóc sau mổ và biết cách tập luyện để đề phòng thoái hoá đĩa đệm cột sống cổ và thắt lưng.

- Bổ sung những gì mà nội dung cuốn sách xuất bản lần đầu còn chưa đề cập đến.

Cuốn sách sẽ là tài liệu tham khảo giúp cho việc nghiên cứu và học tập của sinh viên, nghiên cứu sinh, cho các bác sĩ nội - ngoại thần kinh và chuyên khoa sau đại học; ngoài ra cuốn sách còn có ý nghĩa đối với cộng đồng.

Rất mong được sự đóng góp chân thành của bạn đọc, đặc biệt là các bạn đồng nghiệp. Xin cảm ơn.

**PGS.TS. BÙI QUANG TUYỂN**

## MỤC LỤC

Lời nói đầu	3
<b>Chương 1. GIẢI PHẪU, CHỨC NĂNG SINH LÝ, BỆNH CĂN VÀ CƠ CHẾ BỆNH SINH CỦA THOÁT VỊ ĐĨA ĐỆM</b>	9
Giải phẫu đĩa đệm	9
Chức năng sinh lý của đĩa đệm	16
Bệnh căn và cơ chế bệnh sinh của thoát vị đĩa đệm	18
<b>Chương 2. PHÂN LOẠI VÀ CHẨN ĐOÁN CẬN LÂM SÀNG THOÁT VỊ ĐĨA ĐỆM</b>	30
Phân loại thoát vị đĩa đệm	30
Tiến triển của bệnh lý đĩa đệm	33
Chẩn đoán cận lâm sàng thoát vị đĩa đệm	36
<b>Chương 3. CÁC PHƯƠNG PHÁP ĐIỀU TRỊ THOÁT VỊ ĐĨA ĐỆM</b>	45
Điều trị nội khoa	45
Các phương pháp điều trị can thiệp tối thiểu (minimal invasive treatment)	53
Điều trị bằng phẫu thuật	65

<b>Chương 4. THOÁT VỊ ĐĨA ĐỆM CỘT SỐNG CỔ</b>	81
Đặc điểm giải phẫu cột sống cổ	81
Lâm sàng thoát vị cột sống cổ	84
Chẩn đoán cận lâm sàng TVĐĐ cổ	95
Chẩn đoán phân biệt	104
Điều trị	104
Biến chứng, kết quả phẫu thuật và chăm sóc sau mổ đĩa đệm cổ	117
<b>Chương 5. THOÁT VỊ ĐĨA ĐỆM CỘT SỐNG NGỰC</b>	124
Đặc điểm giải phẫu	126
Lâm sàng thoát vị đĩa đệm ngực	130
Chẩn đoán cận lâm sàng	133
Điều trị	135
<b>Chương 6. THOÁT VỊ ĐĨA ĐỆM CỘT SỐNG THẮT LUNG</b>	141
Sơ lược lịch sử	142
Đặc điểm giải phẫu	143
Triệu chứng lâm sàng	147
Chẩn đoán cận lâm sàng	157
Phẫu thuật	162
Biến chứng sau phẫu thuật	167
Kết quả phẫu thuật	171
Một số thể thoát vị và bệnh lý hiếm gặp	176

<b>Chương 7. THOÁT VỊ THẮT LƯNG Ở MỘT SỐ VỊ TRÍ</b>	
<b>ĐẶC BIỆT VÀ Ở CÁC LỨA TUỔI KHÁC NHAU</b>	187
Thoát vị đĩa đệm thắt lưng cao	188
Thoát vị cột sống thắt lưng đa tầng	195
Thoát vị đĩa đệm lỗ ghép, ngoài lỗ ghép	197
Thoát vị đĩa đệm thắt lưng ở trẻ em và trẻ vị thành niên	201
Thoát vị đĩa đệm thắt lưng ở người già	207
<b>Chương 8. CHĂM SÓC SAU MỔ THOÁT VỊ THẮT LƯNG</b>	
<b>VÀ PHÒNG NGỪA THOÁI HÓA CỘT SỐNG</b>	215
Chăm sóc tại bệnh viện	215
Chăm sóc tại nhà	219
Dự phòng thoái hóa cột sống	226
Tài liệu tham khảo	230

## Chương 1

# GIẢI PHẪU, CHỨC NĂNG SINH LÝ, BỆNH CĂN VÀ CƠ CHẾ BỆNH SINH CỦA THOÁT VỊ ĐĨA ĐỆM

---

---

Cột sống được tạo nên bởi 32 đến 34 đốt sống, trong đó có 7 đốt sống cổ, 12 đốt sống ngực, 5 đốt sống thắt lưng, 5 đốt sống cùng và 3 đến 4 đốt sống cụt. Các đốt sống cùng-cụt dính liền với nhau thành một khối không thể tách rời từng đốt riêng biệt.

Các đốt sống cổ, ngực và thắt lưng được liên kết với nhau qua 24 đĩa đệm gian đốt sống (discus intervertebralis).

## I. GIẢI PHẪU ĐĨA ĐỆM

Luschka (1858) là người đầu tiên mô tả cơ bản giải phẫu đĩa đệm. Đĩa đệm gồm 3 phần: nhân nhầy, vòng sợi và hai tấm sụn.

### 1. Nhân nhầy đĩa đệm (nucleus pulposus)

Nhân nhầy có hình thấu kính hai mặt lồi (biconvex), đó là một khối gelatin gồm các tế bào liên kết (collagen) được bện lại với nhau.

Nhân nhầy chứa chủ yếu là nước. Khi mới sinh, nhân nhầy chứa 90% là nước; ở người trẻ, nước trong nhân nhầy giảm chỉ còn 80% và ở tuổi 60-70 thì nước trong nhân nhầy chỉ còn



65-70%. Do vậy, khi về già, chiều cao đĩa đệm giảm đi và người ta thấp hơn so với thời còn trẻ 5-7cm.

Ở trẻ em nhân nhầy màu trắng và dai, nhưng ở người lớn tuổi nhân nhầy thoái hoá trở nên màu vàng và mủn.

Chiều cao và vị trí nhân nhầy ở các đoạn cột sống cũng khác nhau: ở đoạn cột sống cổ, nhân nhầy chỉ cao 3-5mm và nằm ở trung tâm giữa hai đốt sống; ở đoạn cột sống ngực, nhân nhầy cao 4-6 mm và nằm dịch về phía trước của thân đốt sống; còn ở đoạn cột sống thắt lưng, nhân nhầy cao 8-10mm và nằm ở phần sau thân đốt sống.

Tổng chiều cao của các đĩa đệm ở người lớn bằng 1/4 chiều cao của cột sống (cột sống dài từ 60-70cm). Ở trẻ em khi mới sinh, tổng chiều cao các đĩa đệm bằng 1/2 chiều cao của cột sống. Khi nằm thì người dài ra 2-3cm so với khi đứng.

## **2. Vòng sợi (annulus fibrosus)**

Annulus fibrosus là những bó sợi collagen bao bọc quanh nhân nhầy. Có khoảng 90 lớp vòng tròn đồng tâm là các sợi collagen rất chắc và có tính đàn hồi cao, chúng bện lại với nhau và ôm chặt lấy nhân nhầy đĩa đệm.

Vòng sợi là chỗ rộng nhất của đĩa đệm. Ở vùng ngoại vi của vòng sợi các bó collagen xếp khít nhau hơn, còn ở phần trung tâm các bó sợi mỏng, mềm mại hơn và dần dần chuyển thành nhân nhầy.

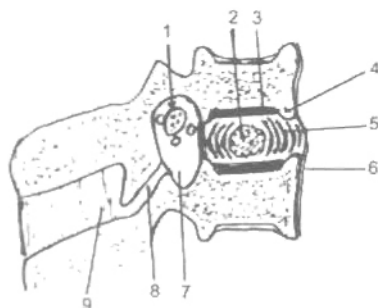
Vòng sợi có tính đàn hồi cao nên đĩa đệm không bị ảnh hưởng khi cúi, khi uốn hoặc khi nghiêng người sang hai bên. Do vậy, vòng sợi được ví như cái túi cao su chứa nước ở bên trong, khi ép ở bên này thì căng phồng ở phía bên kia.

Vòng sợi không chỉ giữ cho nhân nhầy luôn ở trung tâm cột sống không bị đẩy ra ngoài mà còn giữ cho hai đốt sống dính chắc với nhau.

Vòng sợi ở phía trước nhân nhầy thì rộng và chắc khoẻ, trái lại vòng sợi ở phía sau nhân nhầy hẹp hơn, mảnh mai và yếu hơn. Do vậy đĩa đệm hay bị thoát vị ra sau.

### 3. Tấm sụn (cartilage plates)

Có hai tấm sụn: một tấm dính sát mặt dưới của đốt sống trên và một tấm dính sát vào mặt trên của đốt sống dưới. Hai tấm sụn ôm chắc lấy nhân nhầy, nói cách khác là nhân nhầy nằm giữa hai tấm sụn (hình 1.1).



**Hình 1.1.** Giải phẫu đĩa đệm  
 1: Rễ thần kinh; 2: Nhân nhầy đĩa đệm; 3: Tấm sụn; 4: Vùng viền (limbus); 5: Vòng sợi; 6: Dây chằng dọc trước; 7: Lỗ ghép; 8: Khớp cột sống; 9: Dây chằng liên gai sau

Ở mép của tấm sụn, xương đốt sống nhô lên tạo thành một đường gờ gọi là vùng viền (limbus), có tác dụng giữ cho tấm sụn chắc chắn hơn.

Tấm sụn có tác dụng bảo vệ phần xương xốp của thân đốt sống khỏi bị nhân nhầy ép lồm vào và bảo vệ cho đĩa đệm khỏi bị nhiễm trùng từ xương xốp của thân đốt sống đưa tới. Tuy nhiên, thực tế vẫn gặp một số trường hợp nhân nhầy chui qua tấm sụn vào phần xốp của thân đốt sống và được gọi là thoát vị Schmorl.

Người ta xếp hai tấm sụn thuộc về đốt sống vì chúng tạo nên sự phát triển chiều cao của cơ thể. Do vậy, khi nói thoát vị đĩa đệm cột sống ta hiểu thực chất đó là thoát vị nhân nhầy đĩa đệm.

#### **4. Mạch máu, thần kinh của đĩa đệm**

Ở trẻ nhỏ, sự nuôi dưỡng đĩa đệm là nhờ huyết quản từ thân đốt sống đi xuyên qua tấm sụn. Nhưng ở người trưởng thành (từ 18 tuổi trở đi), các huyết quản này không còn nữa, chúng teo đi và biến mất, nên sự nuôi dưỡng đĩa đệm bằng con đường khuếch tán và thẩm thấu từ các huyết quản thân đốt sống.

Chính vì đĩa đệm được nuôi dưỡng kém nên thoái hoá đĩa đệm xuất hiện sớm là không thể tránh khỏi. Người ta cho rằng thoái hoá đĩa đệm bắt đầu ở tuổi 21 đến 25 trở đi.

Trong đĩa đệm không có tận cùng thần kinh. Jung và Brugschwig cho rằng cảm giác đau là do đĩa đệm đè ép vào dây chằng dọc sau (có phân bố nhánh thần kinh cảm giác đau), đè ép vào màng cứng tủy, rễ thần kinh, mạch máu ngoài màng cứng và do phản ứng viêm thoái hoá của dây chằng khớp cột sống gây nên.

#### **5. Vi cấu trúc đĩa đệm**

Đĩa đệm bao gồm 70-80% là nước, các hợp chất hữu cơ chiếm 20-30% và một số nguyên tố vi lượng.

- Các hợp chất hữu cơ (organic): các hợp chất hữu cơ là những chất cơ bản tạo nên đĩa đệm và được gọi là chất khuôn mẫu (matrice). Các hợp chất hữu cơ gồm collagen, mucopolysaccharid, polysaccharid và glycoprotein.

+ Collagen (chất tạo keo): collagen là tổ chức liên kết tạo keo, chiếm tới 50% hợp chất hữu cơ. Collagen chủ yếu có ở vòng sợi của đĩa đệm, có khả năng chịu được sức căng phồng rất lớn.

+ Mucopolysaccharid: là chất hữu cơ rất quan trọng tham gia vào cấu trúc vòng sợi của đĩa đệm. Trong đĩa đệm, mucopolysaccharid có ý nghĩa đặc biệt quan trọng là có khả năng hút nước cao, có khả năng căng phồng (turgor) và chịu được lực ép rất lớn.

+ Polysaccharid: giống như mucopolysaccharid, đây là chất hữu cơ tham gia vào cấu trúc các mô liên kết trong cơ thể. Ở thực vật, polysaccharid tạo nên chất cellulose. Trong đĩa đệm, chúng tạo cho đĩa đệm có tính đàn hồi, tính căng phồng và chịu được lực ép lớn.

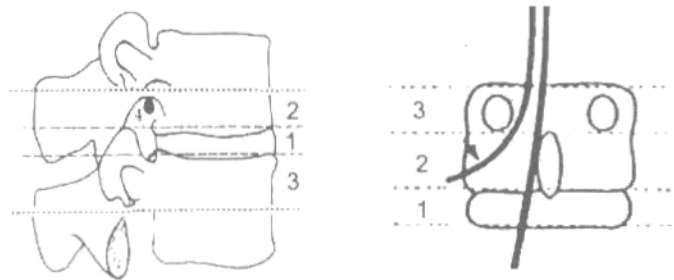
+ Glycoprotein: được tạo nên do sự kết nối giữa protein với đường mannose hoặc đường galactose. Glycoprotein trong đĩa đệm được coi là các enzym (các men) có tác dụng thúc đẩy quá trình chuyển hoá ở trong đĩa đệm. Người ta cho rằng, khi đĩa đệm thoái hoá thì chính glycoprotein là chất phá huỷ nhân nhầy và phá huỷ mặt sụn gian đốt sống.

- Các nguyên tố vi lượng (microelement): khoa học đã xác định ở cơ thể người có trên 70 nguyên tố vi lượng cần thiết cho sự sống. Sự phân bố các nguyên tố vi lượng trong các cơ quan là rất khác nhau. Trong đĩa đệm cũng có một số nguyên tố vi lượng như đồng, mangan, sắt, crôm, kẽm, selen, kali, calci.

## II. ĐOẠN VẬN ĐỘNG CỘT SỐNG

Junghanns và Schmorl đã đưa ra khái niệm “đoạn vận động cột sống” (vertebral motoric segment). Đoạn vận động cột sống bao gồm:

- Nửa thân đốt sống trên và nửa thân đốt sống dưới tạo nên và được chia ra 3 tầng (hình 1.2).



**Hình 1.2:** Đoạn vận động cột sống

1: Tầng đĩa đệm; 2: Tầng lỗ ghép có rễ thần kinh (4); 3: Tầng cượng sống

Tầng 1 ở giữa hai nửa thân đốt sống có chứa đĩa đệm, tầng 2 là lỗ ghép có rễ thần kinh đi ra và tầng 3 là cuống sống. Ngoài ra đoạn vận động cột sống còn có dây chằng dọc trước, dây chằng dọc sau, dây chằng vàng, lỗ ghép và khớp cột sống.

- Dây chằng dọc trước (lig. longitudinal anterior): dây này chạy dọc mặt trước các thân đốt sống, dính chắc vào mép trước và mép bên của thân đốt sống với nhau. Dây chằng dọc trước rất chắc và khoẻ hơn dây chằng dọc sau nên rất ít khi thoát vị đĩa đệm về phía trước cột sống.

- Dây chằng dọc sau (lig. longitudinal posterior): dây này nằm ở mặt sau thân đốt sống, dính chắc các mép sau của thân đốt sống trên và dưới với nhau.

Dây chằng dọc sau mỏng và yếu hơn dây chằng dọc trước, nên nhân nhầy đĩa đệm hay thúc về phía sau và làm cho dây chằng dọc sau suy yếu dần và gây nên thoát vị đĩa đệm ra sau.

- Dây chằng vàng (lig. flavum): dây chằng vàng dính chắc vào bờ xương cung sau (lamina) của đốt sống trên và đốt sống dưới, chúng ôm lấy phần sau của màng cứng tuỷ. Giữa màng cứng tuỷ và dây chằng vàng là lớp tổ chức mỡ lỏng lẻo có tác dụng bảo vệ không cho màng cứng dính với dây chằng vàng.

Dây chằng vàng vùng cột sống thắt lưng là dày nhất. Bình thường dây chằng này dày 3-5mm, chúng có màu vàng nên gọi là dây chằng vàng. Trong bệnh lý thoát vị đĩa đệm (TVĐĐ), dây chằng vàng có thể dày 5-6mm hoặc hơn thế. Ở người già, dây chằng vàng có thể dày tới 7-8mm, chúng phát triển cả ra lỗ ghép và mặt trước-bên của ống sống và gây nên hẹp ống sống.

- Lỗ ghép (foramen): lỗ ghép còn được gọi là lỗ gian đốt sống (foramen intervertebrale) do nửa khuyết dưới của cuống sống trên và nửa khuyết trên của cuống sống dưới tạo nên. Đi ra từ lỗ ghép có rễ thần kinh và mạch máu.

Lỗ ghép có kích thước rộng gấp 5-6 lần kích thước của rễ thần kinh chạy qua. Khi cột sống chuyển động (cúi, uốn hoặc

ngiêng sang hai bên) sẽ làm thay đổi kích thước lỗ ghép nhưng không ảnh hưởng đến rễ thần kinh. Nhưng khi có thoát vị đĩa đệm thì các động tác của cột sống nói trên sẽ kích thích rễ thần kinh và gây đau.

Lỗ ghép có thể bị hẹp do nhiều nguyên nhân như gai xương phát triển từ bờ mép của thân đốt sống; do đĩa đệm thoát ra sau hoặc do phì đại dây chằng vàng.

- Khớp cột sống: các đốt sống được liên kết với nhau bởi hai khớp và dây chằng, đó là:

+ Khớp bán động (amphiarthrosis): đó chính là khoang gian đốt liên kết hai đốt sống lại với nhau. Diện khớp chính là hai tấm sụn ôm lấy mặt trên và mặt dưới của thân đốt sống.

Nối giữa hai diện khớp này với nhau chính là đĩa đệm của cột sống.

+ Khớp động (arthrosis): là khớp nối các mỏm khớp của đốt sống phía trên với các mỏm khớp của đốt sống phía dưới.

Cũng giống như các khớp của chi thể, các khớp động cũng có diện khớp, bao hoạt dịch, dịch khớp và dây chằng bao quanh khớp. Dây chằng bao quanh khớp được cấu tạo bởi những sợi liên kết (sợi collagen) có khả năng đàn hồi cao.

Mỗi đốt sống có 4 mỏm khớp: hai mỏm khớp trên và hai mỏm khớp dưới. Các mỏm khớp đều có các diện khớp để cho đốt sống trên tiếp khớp được với đốt sống dưới. Diện khớp của mỏm khớp trên hướng về sau để thích ứng với diện khớp của mỏm khớp dưới hướng về trước.

Ở tư thế đứng thẳng thì khớp đốt sống tạo thành một góc từ  $15-20^{\circ}$  so với thân đốt sống. Các khớp này được tăng cường bởi các dây chằng quanh khớp, đảm bảo cho cột sống được vững chắc hơn.

Nhìn chung sự vận động của cột sống là rất rộng rãi, có thể gập, ưỡn, nghiêng và xoay tròn quanh trục cột sống. Những vận động viên mềm dẻo, diễn viên xiếc và những người thường xuyên luyện tập thể thao thì động tác uốn dẻo cột sống là rất tốt.

Trong bệnh thoái hoá cột sống (spondylosis) thì khớp cột sống cũng bị ảnh hưởng, đặc biệt là đoạn cột sống thắt lưng bị ảnh hưởng nhiều nhất.

### III. CHỨC NĂNG SINH LÝ CỦA ĐĨA ĐỆM

#### 1. Chức năng giảm xóc

Đĩa đệm được coi như chiếc “lò xo sinh học” có tác dụng “giảm xóc” (shock absorption), nghĩa là làm giảm bớt lực chấn động phát sinh khi chạy, nhảy hoặc mang vác nặng.

Do đĩa đệm có tính ưa nước (hydrophilia) rất cao, có tính đàn hồi và khả năng căng phồng (turgor) rất lớn nên khi đĩa đệm chịu một lực chấn động mạnh (như nhảy xa, nhảy cao, khi ngã) hoặc khi mang vác một vật nặng, đĩa đệm sẽ bị ép lại, lực chấn thương khi đó sẽ phát tán và bị hấp thu, làm cho lực chấn thương giảm bớt rất nhiều. Nhờ vậy mà xương cột sống, tuỷ sống và não bộ được bảo vệ.

Khi đĩa đệm bị đè ép ở tư thế đứng thẳng, nhân nhầy sẽ bị hạ thấp chiều cao, bị ép bẹp ra các hướng. Khi tải trọng đè ép mất đi thì nhân nhầy đĩa đệm lại căng phồng trở lại như hình dáng ban đầu. Do vậy, khi bị đè ép mạnh, nhân nhầy không thay đổi về thể tích mà chỉ thay đổi về hình dáng.

Ví dụ: khi gập người về phía trước, phần trước của nhân nhầy bị ép và xẹp lại, nhưng phần sau của nhân nhầy thì rộng ra và chuyển dịch vị trí ra sau hơn.

Hirsch (1963) đã nghiên cứu thực nghiệm và thấy rằng nâng 1 vật nặng có trọng lượng dưới 100kg thì chiều cao đĩa đệm giảm xuống khoảng 1,4mm, trong khi đó chiều rộng đĩa đệm tăng 0,75mm. Một trọng lượng 500kg ép theo trục cột sống mới đủ làm vỡ một đĩa đệm bình thường. Với bệnh lý hư xương sụn (osteochondrosis) thì chỉ cần một lực 200kg cũng gây tổn thương trầm trọng đĩa đệm.

## 2. Chức năng làm trục cột sống

Cột sống cử động được là nhờ đĩa đệm và các khớp nối các đốt sống với nhau. Sự đàn hồi của đĩa đệm đảm bảo cho cột sống quay được xung quanh 3 trục:

- Trục ngang (axial): cột sống gập, cúi về trước và uốn ra sau.
- Trục dọc (sagittal): cột sống nghiêng sang trái và sang phải.
- Trục đứng (vertical): cột sống quay quanh trục, tức là xoay-nghiêng sang hai bên.

Sự linh hoạt của từng đoạn cột sống là khác nhau: đoạn cột sống cổ cử động gập, uốn, xoay sang hai bên dễ dàng hơn cả. Đoạn cột sống ngực rất hạn chế vì các gai sau cột sống dốc, thẳng; do đĩa đệm mỏng và hạn chế bởi khớp sụn sườn. Đoạn cột sống thắt lưng thì gập, uốn và nghiêng hai bên rất linh hoạt nhưng xoay quanh trục thì hạn chế hơn so với cột sống cổ.

## 3. Chức năng tạo hình dáng cột sống

Ở người trưởng thành, nhìn nghiêng cột sống có 4 đoạn: đoạn cột sống cổ cong lõm ra sau; đoạn cột sống ngực cong lõm ra trước; đoạn cột sống thắt lưng lại cong lõm ra sau và đoạn cùng-cụt lại cong lõm ra trước.

Đoạn cùng-cụt dính thành một khối nên đĩa đệm không có tác dụng giảm xóc.

Chính chiều cao và vị trí đĩa đệm đã góp phần tạo nên hình dáng cột sống.

Khi về già, do đĩa đệm thoái hoá, mất nước nên chiều cao đĩa đệm giảm, cơ và dây chằng cột sống yếu đi do mất tính đàn hồi và không còn khả năng giữ vững cột sống. Kết hợp với chứng loãng xương nên cột sống người già thường bị gù. Để tránh gù khi về già cần phải thường xuyên tập luyện cột sống.



## IV. BỆNH CĂN VÀ CƠ CHẾ BỆNH SINH CỦA TVDD

### 1. Bệnh căn

Có nhiều giả thuyết nói về nguyên nhân gây thoát vị đĩa đệm (còn gọi là bệnh căn của TVDD).

#### 1.1. Thuyết nhiễm khuẩn (infection theory)

Những năm đầu tiên của thế kỷ XX người ta cho rằng những biểu hiện của viêm rễ thần kinh là do quá trình viêm nhiễm do virus, vi khuẩn, do lao hoặc do giang mai.

Sicard (1924) lần đầu tiên cho rằng viêm rễ thần kinh (radiculitis) có liên quan tới tổn thương đĩa đệm cột sống. Phẫu thuật TVDD được tiến hành vào những năm 30 của thế kỷ XX và kết quả phẫu thuật cho thấy thoát vị đĩa đệm là căn nguyên chủ yếu gây nên hội chứng đau thần kinh thắt lưng hông.

Từ “viêm rễ thần kinh” dễ làm cho người ta hiểu sai về nguyên nhân gây bệnh và dẫn tới sai lầm trong điều trị, chẳng hạn người ta cho rằng viêm rễ thần kinh là do vi khuẩn nên đã dùng kháng sinh để điều trị, điều này là không đúng.

Ngày nay chúng ta hiểu rõ rằng viêm rễ thần kinh thắt lưng-cùng có thể do TVDD hoặc không do TVDD. Song hầu hết các nhà lâm sàng đều khẳng định rằng 80% các trường hợp đau rễ thần kinh thắt lưng-cùng là do tổn thương đĩa đệm gây nên.

#### 1.2. Thuyết về bệnh thấp (rheumatoid theory)

Leri (1926), Voynya (1964) và một số tác giả khác cho rằng bệnh thấp (rheumatism) là một trong những nguyên nhân chủ yếu gây nên thoái hoá ở trong đĩa đệm, nhưng không nhà khoa học nào có đủ bằng chứng để khẳng định giả thuyết này.

Những người ủng hộ thuyết về bệnh thấp đều cho rằng quá trình viêm khớp dạng thấp (rheumatoid arthritis) đều diễn ra ở

khớp gian đốt sống (bao gồm cả đĩa đệm và khớp cột sống) và có thể dẫn tới viêm cột sống biến dạng (deforming spondylarthritis).

Trong thực tế lâm sàng có bệnh viêm đa khớp dạng thấp và bệnh thấp khớp cột sống (rheumatoid spondylitis) nhưng không có tài liệu nào cho rằng TVĐĐ là do bệnh thấp gây nên

Bệnh thấp là bệnh hay gặp ở trẻ em và 50-70% gặp ở độ tuổi 7-20. Hiện nay trên thế giới bệnh thấp đã giảm đi rất nhiều nhưng ngược lại bệnh TVĐĐ lại ngày càng gia tăng.

### **1.3. Thuyết chấn thương (traumatic theory)**

Những trường hợp TVĐĐ mà trong tiền sử có bị chấn thương cột sống, theo thống kê của các tác giả gặp không nhiều, chỉ khoảng 20-25%. Trong số 2359 trường hợp TVĐĐ cột sống thắt lưng được phẫu thuật tại Bệnh viện 103 từ 1998-2003 thì tiền sử có chấn thương cột sống chỉ gặp 18%.

Có nhiều ý kiến khác nhau về chấn thương cột sống gây nên TVĐĐ, xin nêu những ý kiến sau đây:

- Với lực chấn thương mạnh: trong chấn thương, giữa tổn thương đĩa đệm và tổn thương cột sống không phải lúc nào cũng đồng thời xảy ra. Chẳng hạn lực chấn thương cột sống mạnh (như ngã cao hoặc ngã do tai nạn giao thông) có thể gây vỡ và di lệch đốt sống ra sau nhưng đĩa đệm không bị tổn thương. Nhận xét này được Friberg và Hirsch (1949) cùng một số tác giả khác đã nêu lên như vậy trong các công trình nghiên cứu của mình.

Ngày nay nhờ có chụp cộng hưởng từ cột sống cho thấy nhiều trường hợp chấn thương xẹp, vỡ và di lệch thân đốt sống nhưng trên ảnh cộng hưởng từ đĩa đệm không bị tổn thương. Điều này chứng tỏ rằng đĩa đệm có khả năng căng phồng và chịu được lực ép theo trục cột sống là rất lớn.

- Với lực chấn thương không mạnh: lực chấn thương tuy không mạnh nhưng có thể gây TVĐĐ cấp tính, điều này còn tùy thuộc vào tư thế cột sống khi bị chấn thương. Nếu lực ép theo

trục cột sống ở tư thế đứng thẳng thì đĩa đệm ít khi bị tổn thương mà cột sống hay bị tổn thương hơn. Ngược lại khi cột sống ở tư thế cúi và nghiêng thì nhân nhầy đĩa đệm bị ép và thúc mạnh vào dây chằng dọc sau, có thể gây rách dây chằng dọc sau và đĩa đệm thoát vào ống sống gây chèn ép cấp tính các rễ thần kinh.

– Thoát vị đĩa đệm cấp tính xảy ra khi nâng vật nặng: TVĐĐ có thể xảy ra khi nâng vật nặng đột ngột hoặc bởi những động tác gắng sức quá mức.

Khi nâng vật nặng, áp lực đè lên đĩa đệm vùng thắt lưng là rất lớn. Khi đó áp lực nội đĩa đệm tăng cao, nhân nhầy bị ép mạnh và đột ngột chuyển dịch mạnh ra sau, có thể làm rách dây chằng dọc sau và gây TVĐĐ cấp tính. TVĐĐ cấp tính nói trên hay xảy ra đối với những thanh niên khoẻ mạnh, vạm vỡ, thích làm những việc nặng nhưng không khởi động cột sống trước hoặc hàng ngày không chịu tập luyện cột sống.

TVĐĐ cấp tính nói trên có thể xảy ra với người béo bệu, ít vận động, những người không quen với công việc nặng bao giờ nên khi cột sống chịu tải trọng không lớn lắm (như khiêng hoặc nâng một vật nặng) cũng có thể gây ảnh hưởng nặng nề đến đĩa đệm.

Do vậy, để dự phòng TVĐĐ mọi người cần phải luyện tập thể dục thể thao đều đặn, đặc biệt tập luyện cho cột sống mềm mại và luôn nhớ cho một điều là trước khi làm một công việc nặng bao giờ cũng phải khởi động cột sống trước.

– TVĐĐ có thể xảy ra khi vận động cột sống sai tư thế: một số trường hợp vận động sai tư thế cột sống như cố kiềm chân để với một vật gì ở trên cao hoặc xa tầm tay với. Hoặc cố kéo một vật nặng hoặc xoay người đột ngột dẫn tới đau chói cột sống và có thể gây TVĐĐ. Wahren (1946) đã dẫn chứng một cháu gái 12 tuổi bị TVĐĐ L4-L5 cấp tính chỉ vì thực hiện một động tác xoay người đột ngột.

Dubrov (1967) cho rằng TVĐĐ có thể xảy ra ở người không hề có biểu hiện thoái hóa cột sống trước đó. Điều này đúng với một số trường hợp nói trên.

Tuyệt đại đa số các tác giả cho rằng TVĐĐ xảy ra khi đã có thoái hóa cột sống trước đó, tức là TVĐĐ là hậu quả của quá trình thoái hóa cột sống. Nhân nhầy đĩa đệm là tổ chức bị thoái hóa đầu tiên, chúng mất nước và dần dần bị khô kiệt, vòng sợi đĩa đệm lão hóa, mất tính đàn hồi, mất khả năng căng phồng và khả năng giảm xóc không còn. Dây chằng dọc sau cũng bị suy yếu, dễ bị rách. Khi áp lực nội đĩa đệm tăng cao do nâng vật nặng hoặc sai tư thế cũng làm cho nhân nhầy đĩa đệm tổn thương.

Người ta cho rằng chấn thương không phải là nguyên nhân đầu tiên trong bệnh lý thoái hóa cột sống mà chấn thương chỉ là một trong những nguyên nhân thúc đẩy cho quá trình thoái hóa cột sống nhanh hơn và trầm trọng hơn mà thôi.

- Một số nghề nghiệp ảnh hưởng đến thoái hóa cột sống và đĩa đệm: nhiều bệnh nhân nhận thấy rằng họ không hề bị một chấn thương nghiêm trọng nào gây đau cột sống, nhưng công việc của họ thường xuyên bị chấn thương nhẹ lặp đi lặp lại. Những cú giật cục (jerks) của người lái ô tô, những người làm việc khuôn vác, thợ hãm lò sẽ gây thoái hóa cột sống sớm và nặng. Greenberg (1962) nhận thấy 100% công nhân khuôn vác ở bến cảng bị thoái hóa cột sống. Theo Kellgren và Lawrence (1962) nhận thấy thoái hóa cột sống ở một số bệnh nghề nghiệp như sau (bảng 1.1).

**Bảng 1.1: Nghề nghiệp và thoái hóa cột sống**

Nghề nghiệp	Thoái hoá cột sống thắt lưng	Thoái hoá cột sống cổ
Thợ mỏ	92%	54%
Thợ lao động chân tay	58%	41%
Nhân viên văn phòng	33%	38%

Hirsch và Nachemson (1954) đã thí nghiệm trên động vật bằng cách kích thích xung điện làm cho con vật lặp đi lặp lại động tác lúc lắc cổ. Sau một thời gian thấy thoái hoá nhân nhầy và vòng sợi, suy yếu dây chằng dọc sau, phát triển gai xương ở thân đốt sống. Kết quả này phù hợp với nghiên cứu của Shtera và Nazarov về căn nguyên thoái hoá cột sống là do rung động (vibration) gây nên.

Do vậy những người làm công việc như gánh gồng nặng, những người thợ khuôn vác, lái xe có tỷ lệ thoái hoá cột sống cao hơn các nghề khác.

#### **1.4. Phát triển dị thường ở cột sống và đĩa đệm**

Sự phát triển dị thường (anomalies) có thể xảy ra ở cột sống và đĩa đệm như sau:

– Sự phát triển dị thường của cột sống: hay gặp những dị thường (còn gọi là dị tật) của cột sống như thắt lưng hoá cùng S1 (lumbarization); cùng hoá đốt sống thắt lưng L5 (sacralization); đốt sống hình con bướm (butterfly vertebra); quá phát gai ngang L5 hoặc gai đôi cột sống (spina bifida).

Người ta cho rằng những dị thường cột sống nói trên làm rối loạn cân bằng tĩnh (static disturbances) của cột sống, nghĩa là trọng lượng cơ thể đè không đều lên đĩa đệm, làm giảm khả năng chịu đựng tĩnh của đĩa đệm và vì thế làm cho quá trình thoái hoá đĩa đệm diễn ra nhanh hơn.

Triệu chứng đau trong dị thường cột sống tuyệt đại đa số xuất hiện ở tuổi 35-45. Song cần nhớ rằng có những trường hợp dị thường ở cột sống nhưng có người suốt cả cuộc đời không hề đau và việc phát hiện dị thường cột sống là hoàn toàn tình cờ vì một lý do nào đấy.

Trong số 2359 trường hợp thoát vị đĩa đệm cột sống thắt lưng được phẫu thuật tại Bệnh viện 103 từ 1998-2003 nhận thấy những dị thường cột sống kết hợp với TVĐĐ như sau: gai

dôi 16 (0,67%), trượt đốt sống 28 (1,18%), cùng hoá đốt sống L5 là 8 (0,33%), quá phát gai ngang L5 là 136 (5,76%), thất lưng hoá đốt sống S1 là 6 (0,25%).

Trong thực tế cần phải xác định xem đau là do nguyên nhân nào vì đã có không ít trường hợp được chẩn đoán và phẫu thuật cắt bỏ quá phát gai ngang L5 nhưng không hết đau. Bệnh nhân sau đó được chụp cộng hưởng từ và phẫu thuật cắt bỏ đĩa đệm mới hết đau.

- Sự phát triển dị thường của đĩa đệm: đó là hiện tượng không có đĩa đệm bẩm sinh hoặc các thành phần tạo nên đĩa đệm rất yếu, không đầy đủ. Hiện tượng này hay gặp ở cột sống ngực.

Một số tác giả cho rằng hiện tượng “gù ở trẻ vị thành niên” (juvenile kyphose) hay còn gọi là bệnh Scheuerman-May là khuyết tật về đĩa đệm (hoặc không có đĩa đệm) hoặc nhân nhầy và vòng sợi rất kém phát triển, không có tính đàn hồi, không có khả năng căng phồng và không có khả năng giảm xóc như các đĩa đệm khác.

Khi trọng lượng cơ thể đè lên những đĩa đệm này, do chúng không có khả năng căng phồng và không có khả năng chịu được tải trọng nên nhân nhầy bị “lão hoá” (premature aging) sớm. Cùng với quá trình loãng xương diễn ra nên đốt sống xẹp ở phần trước và phản ứng co cứng cơ để giảm đau đã làm cho đĩa trẻ gù và lệch vẹo cột sống.

Nhờ có chụp cộng hưởng từ cột sống, chúng tôi đã gặp những đĩa đệm gian đốt sống rất nhỏ, thậm chí nhân nhầy đĩa đệm bị teo đi trong bệnh viêm cột sống dính khớp, trong bệnh trượt đốt sống hở eo hoặc trượt do thoái hoá.

### **1.5. Thuyết di truyền (hereditary theory)**

Một số tác giả cho rằng có yếu tố di truyền trong bệnh căn thoái hoá cột sống. Schmidt (1970) nghiên cứu 170 bệnh nhân bị

TVĐĐ nhận thấy một nửa các trường hợp thoái hoá cột sống có yếu tố gia đình, dòng họ và xuất hiện ở tuổi 30 (family character).

Chúng tôi cũng cho rằng thoái hoá cột sống là có tính chất gia đình. Trong số 2359 trường hợp phẫu thuật TVĐĐ cột sống thắt lưng thì có 14 trường hợp, bao gồm 7 cặp mẹ và con (3 cặp), bố và con (2 cặp) và anh em ruột (2 cặp) được mổ TVĐĐ.

## **2. Cơ chế bệnh sinh của TVĐĐ**

Cho đến nay người ta đều thống nhất ý kiến cho rằng TVĐĐ là kết quả của bệnh thoái hoá xương - sụn cột sống (osteochondrosis).

Nhân nhầy đĩa đệm là tổ chức đĩa đệm bị thoái hoá đầu tiên, sau đó đến vòng sợi của đĩa đệm, rồi tiếp theo là các dây chằng cột sống, khớp cột sống và cuối cùng là thân đốt sống kề liền nhau.

Do vậy thuật ngữ “osteochondrosis” được đưa ra để chỉ sự thoái hoá xương-sụn cột sống.

Cơ chế của bệnh sinh TVĐĐ được hiểu như sau:

### **2.1. Nhân nhầy đĩa đệm luôn chịu tải trọng của cơ thể**

Do cột sống người luôn ở tư thế đứng thẳng nên đĩa đệm luôn chịu tải trọng tĩnh cũng như tải trọng động của cơ thể, nghĩa là đĩa đệm luôn bị đè ép ngay cả lúc nghỉ ngơi và khi đi lại.

- Tải trọng tĩnh (static load): theo nghiên cứu của Naylor (1951), Hirsch và Nachemson (1963), khi đo áp lực nội đĩa đệm của đĩa đệm thắt lưng L4-L5 lúc nghỉ ngơi ở người khỏe mạnh nhận thấy tải trọng nặng nhất rơi vào phần sau của nhân nhầy với áp lực là 60-80 kg/cm<sup>2</sup>. Nếu ngồi không tựa lưng thì áp lực tác động lên đĩa đệm là 140KP (kilogram lực); nếu ngồi có tựa lưng, áp lực tác động lên đĩa đệm là 80kg lực; nếu ngồi giữa thoải mái thì áp lực đó là 15kg. Nếu đứng thẳng, áp lực tác động

lên đĩa đệm là 100 kg lực. Khi ho, hắt hơi, áp lực nội đĩa đệm tăng lên 50kg lực. Đứng thẳng không mang tải trọng và hơi cúi về trước, áp lực nội đĩa đệm lên tới 140kg lực.

- Tải trọng động (dynamic load): khi đi lại, chạy nhảy, mang vác hoặc xách nặng sẽ làm cho áp lực nội đĩa đệm tăng lên rất cao. Nachemson (1963) nghiên cứu áp lực nội đĩa đệm khi mang tải trọng nhận thấy như sau:

+ Nếu người đàn ông nặng 70kg mà nâng một vật nặng 15kg trên tay và ngả người về trước một góc  $20^\circ$  thì trọng lượng đè lên đĩa đệm L4-L5 là 200kg lực. Nếu cúi xuống một góc  $70^\circ$  thì trọng lượng đè lên đĩa đệm là 300kg lực.

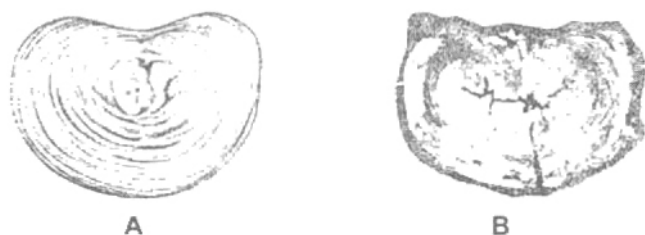+ Nếu nâng vật nặng 50kg, nghiêng một góc  $20^\circ$ , áp lực tác động lên đĩa đệm là 300kg lực. Nếu nâng lên cao vật nặng 50kg và thân người ngả về trước một góc  $70^\circ$  thì lực tác động lên đĩa đệm là 489kg lực.

Theo Hirsch (1963) thì với tải trọng 500kg mới làm vỡ một đĩa đệm bình thường. Nhưng trong thoái hoá đĩa đệm thì chỉ cần 200kg ép theo trục cột sống cũng đủ gây vỡ đĩa đệm. Do vậy, người bị TVDD việc đi lại không tải trọng cũng đã khó khăn chứ chưa nói gì đến khả năng mang vác thêm tải trọng trên cơ thể.

## **2.2. Thoái hoá đĩa đệm**

- Thoái hoá tiên phát (thoái hoá sinh lý): do đĩa đệm luôn chịu tải trọng tĩnh cũng như tải trọng động của cơ thể nên theo thời gian nhân nhầy đĩa đệm dần dần bị thoái hoá, đây là quá trình thoái hoá sinh lý một cách tự nhiên giống như các cơ quan khác của cơ thể bị lão hoá tự nhiên theo tuổi tác. Quá trình thoái hoá tiên phát xảy ra trước hết ở nhân nhầy đĩa đệm (hình 1.3).





Hình 1.3: A. Đĩa đệm bình thường; B. Đĩa đệm thoái hoá

Người ta cho rằng thoái hoá đĩa đệm bắt đầu ở tuổi 21 nhưng cũng có một số tác giả cho rằng thoái hoá đĩa đệm bắt đầu từ tuổi 25 trở đi.

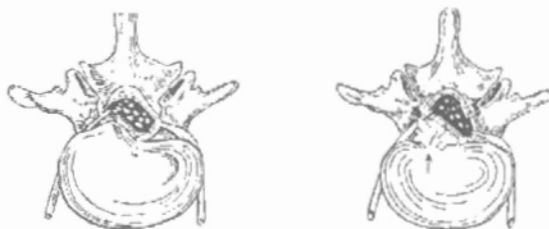Quá trình thoái hoá nhân nhầy đĩa đệm như sau: đầu tiên nhân nhầy mất nước và khô lại. Tính đàn hồi và khả năng căng phồng của đĩa đệm dần dần bị mất, trở nên giòn và dễ bị gãy (fragile). Vòng sọc mất dần hồi, mềnh nhào ra, xuất hiện kẽ nứt rạn và tạo nên các khe hở ở các hướng khác nhau. Lúc đầu sự rạn nứt mới xảy ra ở lớp trong vòng sọc, là chỗ gắn sát với nhân nhầy đĩa đệm. Khi mảnh nhân nhầy vỡ, dưới trọng lượng của cơ thể đè lên đĩa đệm bị thoái hoá làm cho mảnh vỡ của nhân nhầy lách vào khe rạn nứt của vòng sọc ở phía sau đốt sống rồi thúc ép vào dây chằng dọc sau làm cho dây chằng dọc sau suy yếu không có khả năng giữ nổi nhân nhầy đĩa đệm và dẫn tới nhân nhầy đĩa đệm lồi vào ống sống.

Khi gặp điều kiện thuận lợi như: gập người về phía trước một cách đột ngột, gắng sức bê hoặc kéo một vật nặng, cố kiễng cao chân để với một vật ở trên cao hoặc ở xa tầm tay... thì áp lực nội đĩa đệm tăng cao đột ngột, nhân nhầy bị ép và thúc mạnh vào dây chằng dọc sau gây nên TVĐĐ. Một số trường hợp dây chằng dọc sau đứt và nhân nhầy đĩa đệm thoát hoàn toàn vào trong ống sống, gây nên TVĐĐ cấp tính.

Do vậy, Sicard và Leca (1956); Schmorl và Junghanns (1957); Kosinskaya (1961) và Giuliani khẳng định rằng TVĐĐ (prolapse) chỉ là hậu quả của bệnh thoái hoá xương sụn cột sống mà thôi.

- Thoái hoá thứ phát (thoái hoá bệnh lý): thoái hoá thứ phát xảy ra ở các khớp cột sống, dây chằng vàng và ở hai thân đốt sống kề liền nhau. Thoái hoá nhân nhầy đĩa đệm sẽ kéo theo một loạt thoái hoá của tổ chức xung quanh và sự thoái hoá thứ phát ở cột sống sẽ tạo nên một loạt các thay đổi sau:

+ Tạo nên các gai xương (osteophyte): các gai xương phát triển ở rìa mép thân đốt sống. Nếu gai xương phát triển ở mép trước thân đốt sống, người bệnh không có biểu hiện đau rễ thần kinh. Nhưng nếu gai xương phát triển ở mép sau-bên của thân đốt sống vào phía ống sống sẽ đè ép vào màng cứng tủy, rễ thần kinh và gây đau (hình 1.4).



Hình 1.4: Hình ảnh đĩa đệm thoát vị (ảnh trái) và hình ảnh gai xương (osteophyte) thân đốt sống (mũi tên, ảnh phải)

+ Phì đại dây chằng vàng (hypertrophy): theo Irger (1971) trong số 140 bệnh nhân phẫu thuật TVĐĐ thì có tới 120 trường hợp (85,7%) phì đại dây chằng vàng. Trong số 2359 trường hợp TVĐĐ cột sống thắt lưng được mổ tại Bệnh viện 103 thì 65% các trường hợp có phì đại dây chằng vàng.

Nhiều trường hợp dây chằng vàng không những chỉ dày lên mà chúng còn phát triển cả ra lỗ ghép gây hẹp lỗ ghép và chèn ép rễ thần kinh.

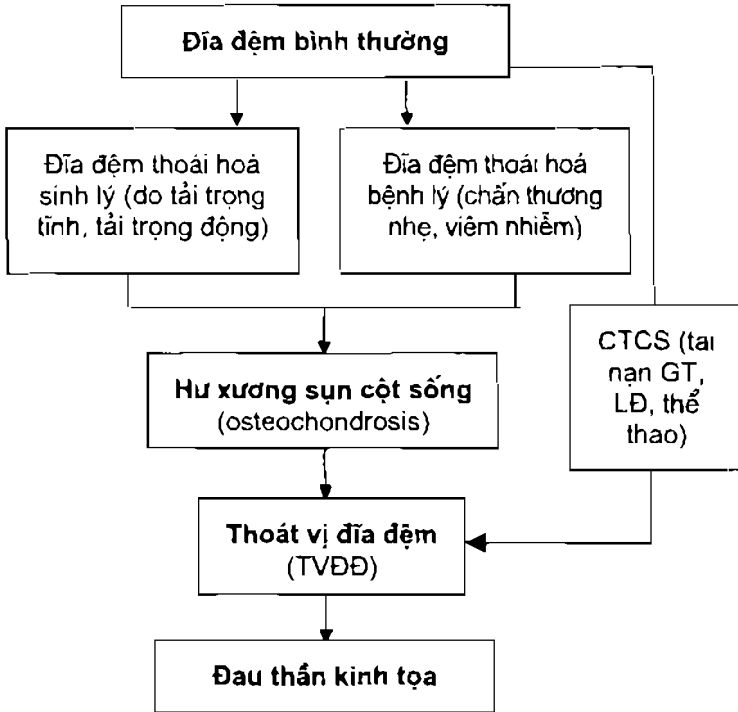
· Khả năng gây trượt đốt sống (spondylolisthesis): trượt đốt sống do thoái hoá có thể xảy ra là do một số nguyên nhân sau:

- Do đĩa đệm thoái hoá, mất nước làm cho chiều cao đĩa đệm giảm xuống vì thế hệ thống dây chằng bao khớp cột sống ít nhiều cũng bị chùng lại, suy yếu, mất khả năng giữ vững khớp cột sống.
- Do tính căng phồng và khả năng giảm xóc của đĩa đệm bị suy giảm nên khớp cột sống phải gánh chịu tải trọng của cơ thể nhiều hơn và dần dần làm cho khớp cột sống suy yếu.
- Bản thân mặt sụn của diện khớp cột sống cũng bị thoái hoá. độ bôi trơn của dịch khớp mất do dịch khớp giảm, dây chằng quanh khớp suy yếu.

Theo thời gian dần dần mặt khớp bị bào mòn, không đủ khả năng giữ cho cột sống thẳng trục và dẫn đến trượt đốt sống ra trước. Đốt sống L4 và L5 là hai đốt sống hay bị trượt do thoái hoá và thường hay gặp ở những bệnh nhân có tuổi.

– Cốt hoá dây chằng dọc sau và tấm sụn: nghiên cứu yếu tố vi lượng người ta nhận thấy ở đĩa đệm thoái hoá thì lượng calci xuất hiện nhiều ở rìa ngoài của vòng sợi, càng vào gần sát nhân nhầy lượng calci càng giảm. Do vậy nhiều trường hợp phần ngoài vi của vòng sợi bị cốt hoá cùng với mép sụn của bờ sau thân đốt sống cốt hoá phát triển vào ống sống như một u xương sụn. Trong số 2359 trường hợp TVĐĐ cột sống thất lưng, quan sát trong khi mổ chúng tôi thấy 58 trường hợp cốt hoá tấm sụn và dây chằng dọc sau (chiếm 2,4%). Khi mổ phải đục bỏ sụn và dây chằng dọc sau bị cốt hoá mới giải phóng được rễ thần kinh bị đè ép. Một số trường hợp sụn cốt hoá rắn như xương, đục bỏ khá vất vả.

Dưới đây là sơ đồ thoái hóa đĩa đệm cột sống



**Sơ đồ 1:** Sơ đồ thoái hoá đĩa đệm  
(ghi chú: CTCS: chấn thương cột sống, GT: giao thông, LĐ: lao động)

## Chương 2

# PHÂN LOẠI VÀ CHẨN ĐOÁN CẬN LÂM SÀNG THOÁT VỊ ĐĨA ĐỆM

---

---

### I. PHÂN LOẠI THOÁT VỊ ĐĨA ĐỆM

#### 1. Phân loại theo định khu

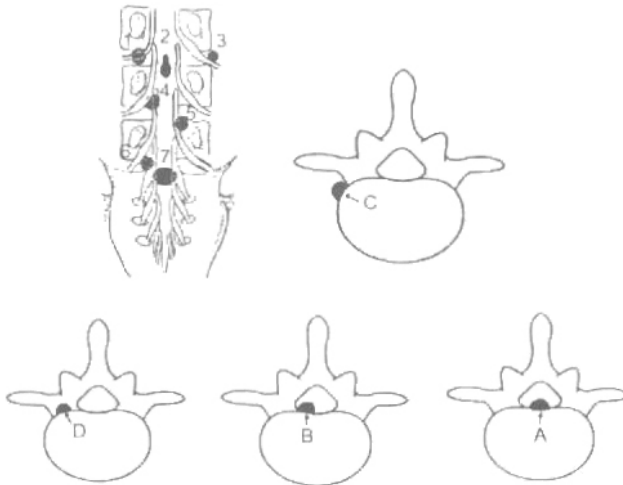
Dựa vào định khu giải phẫu người ta chia thoát vị đĩa đệm làm ba loại: thoát vị đĩa đệm cổ, thoát vị đĩa đệm ngực và thoát vị đĩa đệm thắt lưng-cùng.

#### 2. Phân loại theo hướng phát triển của nhân nhầy đĩa đệm

- TVĐĐ ra trước: nhân nhầy đĩa đệm phát triển ra trước thân đốt sống, ít gặp và thường không có biểu hiện đau rễ thần kinh. Chẩn đoán nhờ vào hình ảnh cắt lớp vi tính (CLVT) hoặc chụp cộng hưởng từ (CHT). Chụp tuỷ cản quang không phát hiện được loại thoát vị này.

- TVĐĐ ra sau: nhân nhầy đĩa đệm thoát ra sau về phía ống sống, đè ép vào màng cứng và rễ thần kinh. TVĐĐ ra sau còn được chia ra (hình 2.1).

+ Thoát vị đường giữa (medial disc herniation): nhân nhầy đĩa đệm chèn chính giữa mặt trước tuỷ (thoát vị cổ và ngực) hoặc chèn ép chính giữa bao cùng (thoát vị đoạn cột sống thắt lưng).



**Hình 2.1:** Vị trí đĩa đệm thoát vị

1 và D: Thoát vị lỗ ghép; 2,7 và A: Thoát vị đường giữa;  
4,6 và B: Thoát vị lệch bên; 5: Thoát vị cạnh lỗ ghép

+ Thoát vị bên (lateral disc herniation): nhân nhầy đĩa đệm thoát ra sau-bên gây chèn ép rễ thần kinh một bên, bệnh nhân biểu hiện chỉ đau một chân. Thoát vị bên còn được chia ra:

- . Thoát vị lỗ ghép (foraminal disc herniation).
- . Thoát vị ngoài lỗ ghép (extraforaminal disc herniation): nhân nhầy đĩa đệm nằm ngoài ống sống, ngoài lỗ ghép. Chỉ có thể xác định chẩn đoán nhờ chụp CHT hoặc CLVT.

+ Thoát vị trung tâm (central disc herniation), còn gọi là thoát vị Schmorl: nhân nhầy đĩa đệm xuyên qua tấm sụn rồi chui vào phần xốp của thân đốt sống. Thể thoát vị này không có biểu hiện lâm sàng do đĩa đệm không chèn ép vào rễ thần kinh. Chụp X quang cột sống quy ước hoặc chụp CHT sẽ phát hiện thoát vị loại này.

### **3. Phân loại thoát vị theo tính chất đau và rối loạn vận động**

- Thể đau quá mức: người bệnh đau dữ dội, không thể đi lại, các thuốc giảm đau không đỡ hoặc thời gian tác dụng giảm đau rất ngắn. Có nhiều trường hợp bệnh nhân chỉ có thể ngủ ở tư thế phủ phục.

- Thể đau luân phiên (alternating): lúc thì bệnh nhân đau chân (hoặc đau tay) trái, lúc thì đau chân (hoặc đau tay) phải do nhân nhầy đĩa đệm dịch chuyển lúc sang trái lúc sang phải.

- Thể liệt vận động: mức độ nhẹ thì chỉ liệt một vài nhóm cơ nhưng nếu mức độ nặng thì biểu hiện liệt tứ chi (nếu thoát vị đĩa đệm cổ) hoặc biểu hiện hội chứng đuôi ngựa (cauda equina) nếu TVĐĐ cột sống thắt lưng.

### **4. Phân loại theo vị trí đĩa đệm so với dây chằng dọc sau**

- Thoát vị còn chứa nhân nhầy đĩa đệm (contained disc herniations): dây chằng dọc sau còn nguyên vẹn nhưng nhân nhầy đĩa đệm lồi vào ống sống, còn gọi là lồi đĩa đệm (disc protrusion).

Thoát vị còn chứa nhân nhầy đĩa đệm còn được chia ra:

+ Thoát vị mềm (soft disc): chỉ có nhân nhầy đĩa đệm chèn ép rễ thần kinh.

+ Thoát vị cứng (hard disc): không những chỉ do nhân nhầy đĩa đệm mà còn do gai xương, sụn cốt hoá và phì đại dây chằng vàng chèn ép rễ thần kinh.

- Thoát vị không còn chứa nhân nhầy đĩa đệm (noncontained disc herniation): nhân nhầy đĩa đệm đã làm rách vòng sợi và rách dây chằng dọc sau (transligamentuous extrusion). Trong trường hợp này mảnh đĩa đệm có thể nằm tự do trong ống sống, di trú lên trên hoặc xuống dưới. Thậm chí nhân nhầy đĩa đệm có thể xuyên thủng màng cứng và nằm tự do giữa các rễ thần kinh.

Hiện nay phân loại nói trên được áp dụng rộng rãi và phân loại này rất có ý nghĩa để lựa chọn phương pháp điều trị. Ví dụ: thoát vị mềm và còn chứa đĩa đệm thì điều trị giảm áp đĩa đệm bằng tia laser cho kết quả cao; còn thoát vị cứng, thoát vị không còn chứa đĩa đệm thì giảm áp đĩa đệm bằng laser không có kết quả mà chỉ có mổ mới cho hiệu quả cao.

## II. TIẾN TRIỂN CỦA BỆNH LÝ ĐĨA ĐỆM

Tiến triển của bệnh lý đĩa đệm nói chung được chia làm 4 giai đoạn.

### 1. Giai đoạn I (giai đoạn bệnh lý)

Đây là giai đoạn nhân nhầy đĩa đệm bắt đầu thoái hoá. Theo ý kiến của các tác giả thì giai đoạn này thường xuất hiện ở lứa tuổi từ 21 đến 25.

Lâm sàng: đau mỗi cột sống là triệu chứng đầu tiên của bệnh. Đau chỉ khu trú ở cột sống, vì thế người ta gọi giai đoạn này là giai đoạn đau cột sống (lumbago). Đau ê ẩm cột sống thường xuất hiện sau lao động.

Về giải phẫu bệnh lý (GPBL): nhân nhầy đĩa đệm ở giai đoạn này đã có những thay đổi như lượng nước trong nhân nhầy giảm đi, bắt đầu xuất hiện rạn nứt ở nhân nhầy và vòng sợi.

Điều trị: nghỉ ngơi, vật lý trị liệu, tập thể dục cột sống kết hợp với thuốc giảm đau, chống viêm loại non-steroid.

### 2. Giai đoạn II (giai đoạn tắc nghẽn cột sống)

Lâm sàng: giai đoạn này xuất hiện đau đi đau lại ở cột sống thắt lưng nhiều lần. Đau buốt cột sống, lan xuống mông và xuống chân gọi là đau buốt thần kinh (lumbalgie).

Đau có thể xuất hiện bất thành linh sau vận động bất thường của cột sống như gấp hoặc uốn quá mức. Đau xuất hiện sau khi bê một vật nặng hoặc làm việc gì đó ở tư thế không thoải mái như cố kiểm soát chân đế với một vật ở trên cao, hoặc cố



choài người để lấy một vật gì do xa tầm tay, khi đó người bệnh cảm thấy có “tiếng khục” và đau chói ở cột sống. Đó chính là kết quả của sự chèn ép cấp tính do đĩa đệm thúc ép mạnh vào dây chằng dọc sau cột sống.

Sau “tiếng khục” ở cột sống, có bệnh nhân không thể đi lại phải nằm bất động trên giường vài ngày hoặc phải đi bệnh viện điều trị một thời gian. Nhiều bệnh nhân đau tái đi tái lại nhiều lần với tình chất đau giống như nói trên, nhưng có bệnh nhân khỏi đau vài năm, sau đó mới đau lại.

Dấu hiệu đau buốt cột sống lan xuống mông và theo dọc dây thần kinh hông to xuống bắp chân hoặc đau xuống gót chân. Do vậy mọi người thường gọi với cái tên là đau “thần kinh toạ” hay còn gọi là “hội chứng thắt lưng-hông”.

Khi khám thấy vận động cột sống hạn chế, dấu hiệu Schöberg (+), dấu hiệu Lasègue (+).

Vé GPBL: nhân nhầy xuất hiện những khe rạn nứt rõ, mảnh đĩa đệm đã làm rách vòng sợi và dịch chuyển ra sau thúc ép vào màng cứng và rễ thần kinh. Trên ảnh cộng hưởng từ thấy đĩa đệm lồi vào ống sống.

Điều trị: nằm nghỉ ngơi, bất động, hạn chế đi lại trong thời kỳ đau cấp tính. Vật lý trị liệu như chiếu đèn hồng ngoại, sóng ngắn, điện xung, điện phân, đắp paraffin nóng. Dùng thuốc chống viêm, giảm đau loại non-steroid, thuốc chống co cứng cơ.

Sau điều trị, một số bệnh nhân hết hoặc đỡ đau nhiều và trở lại làm việc bình thường. Có một số bệnh nhân tái đau nhiều lần ảnh hưởng đến công việc hàng ngày.

### **3. Giai đoạn III (giai đoạn thần kinh)**

Lâm sàng: đa số bệnh nhân đau như giai đoạn II và kéo dài có khi vài tháng hoặc hàng năm nhưng triệu chứng ngày một đau tăng lên, đau cố định và thường xuyên hơn.

Ho, hát hơi đau tăng lan xuống mông và chân theo rễ thần kinh (gặp tới 80-85%). Đây là triệu chứng chủ quan nhưng khá đặc trưng trong bệnh thoát vị đĩa đệm cột sống thắt lưng. Có cứng cơ, lệch vẹo cột sống. Bắt đầu có biểu hiện teo chân hoặc bại yếu sức cơ bàn chân và các ngón chân. Giai đoạn này, theo Arseni chia ra:

Giai đoạn 3a: biểu hiện lâm sàng như giai đoạn II.

Giai đoạn 3b: đau lan xuống mông và chân, đau cố định và thường xuyên hơn, hạn chế đi lại do đau, điều trị không khỏi hoặc đỡ đau ít.

Giai đoạn 3c: đau thường xuyên, liên tục, điều trị không hết đau, cột sống lệch vẹo, teo cơ, nặng hơn có biểu hiện liệt một vài nhóm cơ.

Về GPBL: nhân nhầy mất nước, rách đứt vòng sợi thậm chí rách dây chằng dọc sau và mảnh đĩa đệm có thể nằm tự do trong ống sống.

Điều trị: giai đoạn 3a và 3b có thể được điều trị bảo tồn. Giai đoạn 3c điều trị bằng phẫu thuật mới cho kết quả.

#### **4. Giai đoạn IV (giai đoạn hư xương sụn cột sống)**

Lâm sàng: bệnh tiến triển có tính chất mạn tính, đau tái đi tái lại nhiều lần như ở giai đoạn 3b và 3c. Đi đau và có dấu hiệu đi cách hời (claudication). Teo cơ, có thể thấy liệt một vài nhóm cơ, nặng hơn liệt tứ chi hoặc liệt hai chân với hội chứng đuôi ngựa trong TVĐĐ đoạn cột sống thắt lưng.

Giải phẫu bệnh lý: nhân nhầy mất nước, khô keo lại và vỡ thành từng mảnh nhỏ. Rách vòng sợi, rách dây chằng dọc sau và đĩa đệm nằm tự do trong ống sống. Thoái hoá thứ phát như phì đại dây chằng vàng, gai xương thân đốt sống, cốt hoá sụn, hẹp lỗ ghép và hẹp ống sống.

Chụp X quang cột sống quy ước: biểu hiện thoái hoá cột sống với các gai xương ở bờ mép thân đốt sống, hẹp khoang gian đốt sống, cột sống cong vẹo, có thể thấy đốt sống bị trượt do thoái hóa.

Điều trị: điều trị bằng phẫu thuật cho hiệu quả cao.

### III. CHẨN ĐOÁN CẬN LÂM SÀNG TVDD

#### 1. Chụp X quang quy ước

Khi bệnh nhân có biểu hiện hội chứng cổ vai cánh tay hoặc hội chứng thất lưng hông thì trước hết cần được chụp X quang quy ước để tìm nguyên nhân gây đau rễ thần kinh.

Những nguyên nhân từ cột sống gây đau rễ thần kinh có thể gặp như: lao cột sống; u xương cột sống lành tính hoặc ác tính; hội chứng sườn cổ VII hoặc quá phát gai ngang L5; gai đôi cột sống; trượt đốt sống; cùng hoá đốt sống L5 hoặc thất lưng hoá S1. Cần khám xét kỹ lâm sàng để chẩn đoán phân biệt đau thần kinh do đĩa đệm với các căn nguyên khác.

Hình ảnh gián tiếp trên phim X quang quy ước sau đây có thể nghĩ tới TVDD:

- Cột sống mất đường cong sinh lý, lệch vẹo.
- Hẹp khoang gian đốt sống.
- Vôi hoá dây chằng dọc sau.
- Trượt nhẹ thân đốt sống ra trước do thoái hoá cột sống.
- Đối với cột sống thất lưng có thể thấy tam chứng Barr, trên phim thẳng có 2 dấu hiệu: cột sống lệch vẹo và hẹp khoang gian đốt sống; trên phim nghiêng cột sống mất đường cong sinh lý. Tam chứng Barr được coi là dấu hiệu có giá trị nhất trên phim X quang quy ước để chẩn đoán TVDD thất lưng.

- Có thể thấy hình ảnh thoát vị Schmorl: đó là hình ảnh nhân nhầy đĩa đệm chui vào phần xốp của thân đốt sống. Biểu hiện trên X quang là những nốt xơ hoá và lõm sâu vào thân đốt sống.

## **2. Chụp tuỷ cản quang**

Chụp tuỷ cản quang (myelography) bằng thuốc có iod tan trong dầu (lipiodol) được Sicard và Forestier làm đầu tiên vào năm 1922. Thuốc có nhược điểm là tồn tại trong khoang dưới nhện của tuỷ rất lâu, có trường hợp sáu tháng sau chụp lại cột sống vẫn thấy còn lipiodol. Sự tồn tại lipiodol trong dịch não tuỷ dễ gây viêm màng nhện tuỷ, do vậy loại cản quang có iod tan trong dầu không được dùng trong lâm sàng hơn 30 năm nay.

Theo Lehmann (1965) thì Arnell và Lidstrom từ năm 1931 đã đề xuất phương pháp chụp tuỷ bằng cách tiêm vào khoang dưới nhện ống sống thắt lưng chất cản quang tan trong nước loại hỗn hợp iod (iodine compounds), nhưng loại hỗn hợp này có rất nhiều biến chứng như phản ứng dị ứng, trụy tim mạch và có thể chết người nên không được áp dụng.

Waren SP (1942) đã đưa ra công trình nghiên cứu chụp tuỷ cản quang bằng chất Myodil. Myodil là chất cản quang tan trong nước, ít gây biến chứng và đã được áp dụng khá phổ biến thời kỳ từ 1950-1965. Epstein và Davidoff (1951), Campbell và Phillips (1960), Shifrin (1965) và nhiều tác giả khác đã tiến hành chụp tuỷ cổ cản quang bằng myodil (tiêm 9-12ml myodil vào khoang dưới nhện của ống sống thắt lưng rồi để dầu bệnh nhân nằm dốc cho thuốc trôi về cột sống cổ).

Baker (1965) chụp tuỷ ngực bằng myodil cho 36 bệnh nhân và phát hiện 33 trường hợp lỗi đĩa đệm ngực trung tâm và lệch bên.

Từ năm 1970 trở đi thuốc cản quang tan trong nước loại mới như Conray 600 và Dimer-X ra đời và đã được sử dụng chụp tuỷ cản quang. Darbeidze N.Sh (1968); Dusmaratov M (1970);

Yumashev GS (1973) đã dùng Conray (iodtalmim) và Kosary JZ (1973) đã dùng Dimer-X chụp tuỷ ngực. Hai thuốc trên gây phản ứng sốt cao và cơ giật tuỷ nên không được áp dụng để chụp tuỷ hoặc chụp bao rên cản quang. Hiện nay Dimer-X vẫn được dùng để chụp mạch máu, chụp hệ tiết niệu.

Thuốc cản quang loại metrizamid: là loại thuốc cản quang tan trong nước, được áp dụng để chụp tuỷ rộng rãi nhất hiện nay. Đây là thuốc cản quang có 3 nguyên tử iod, ít độc, không ion hoá, không gây kích thích tuỷ sống và não, có thể chụp kiểm tra toàn bộ tuỷ sống ngực, tuỷ sống cổ, hệ thống não thất mà không gây một biến chứng gì đặc biệt.

Thuốc cản quang hay dùng đó là omnipaque (iohexol) của Pháp, iopamiron (iopamidol) của Mỹ và Pamiray của Đức.

– Chụp tuỷ cản quang đoạn cột sống cổ: chụp tuỷ cản quang để chẩn đoán TVĐĐ cột sống cổ là khó khăn vì khi bệnh nhân nằm đầu dốc, thuốc cản quang không tập trung ở đoạn tuỷ cổ mà chạy tuột lên não. Do vậy, chẩn đoán TVĐĐ cổ tốt nhất là chụp cắt lớp vi tính hoặc chụp cộng hưởng từ.

Ở nước ta việc chẩn đoán và phẫu thuật TVĐĐ cổ mới được phát triển rộng rãi kể từ khi có máy chụp cộng hưởng từ 1996 lại đây.

– Chụp tuỷ cản quang đoạn cột sống ngực: được áp dụng rộng rãi và cho chẩn đoán chính xác đối với u tuỷ sống, nhưng đối với TVĐĐ có nhiều khó khăn vì thuốc cản quang dễ chạy tuột về phía tuỷ cổ khi cho bệnh nhân nằm đầu dốc.

Trước khi có máy chụp cộng hưởng từ, chúng tôi chưa phát hiện được trường hợp nào TVĐĐ ngực bằng chụp tuỷ cản quang. Từ khi có máy chụp cộng hưởng từ, TVĐĐ ngực mới được phát hiện và phẫu thuật có hiệu quả.

– Chụp tuỷ cản quang đoạn cột sống thắt lưng: chụp tuỷ cản quang đoạn cột sống thắt lưng còn được gọi là chụp bao rên cản quang (sarco-radiculography) được áp dụng rộng rãi trong chẩn đoán u tuỷ và TVĐĐ.

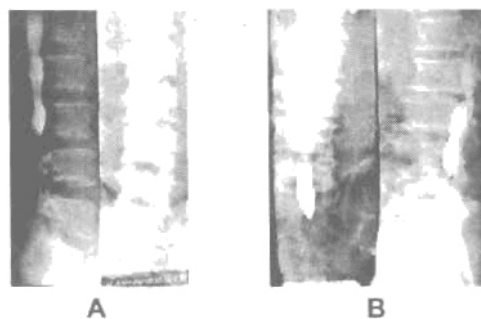
- Kỹ thuật được tiến hành như sau: chọc ống sống thất lưng ở khe liên gai sau L4-L5, lấy 5ml dịch não tủy để xét nghiệm rồi tiêm vào khoang dưới nhện 8-10ml omnipaque (loại 300mg/l), rút kim rồi điều chỉnh bàn dốc 30<sup>0</sup>-40<sup>0</sup>, đầu ở trên cao. Tiến hành chụp 3-4 phim (phim thẳng, phim nghiêng và phim chếch 3/4 trái hoặc phải).

Hình ảnh TVĐĐ trên phim chụp bao rễ cản quang có thể thấy như sau (hình 2.2).

+ Tắc hoàn toàn cột thuốc cản quang: trên phim thẳng và phim nghiêng cho thấy cột thuốc cản quang bị tắc hoàn toàn ở ngang với khoang gian đốt sống, do nhân nhầy đĩa đệm thoát khá lớn vào ống sống gây chèn ép mạnh các rễ thần kinh làm cho thuốc cản quang không xuống được phía dưới.

TVĐĐ thể giả u là căn cứ vào hình tắc hoàn toàn cột thuốc và albumin dịch não tủy tăng nhẹ khoảng 60-70mg% (bình thường albumin khoảng 40mg%).

+ Trên phim chụp nghiêng, hình ảnh chèn đẩy cột thuốc cản quang ở các mức độ khác nhau: nếu đẩy nhẹ là tình trạng lõm đĩa đệm, nếu đẩy nhiều chứng tỏ thoát vị mức độ lớn.



Hình 2.2: Hình ảnh chụp bao rễ cản quang

A. Tắc hoàn toàn; B. Cột thuốc cản quang hình đồng hồ cát (B).

+ Trong trường hợp thoát vị lệch bên, cạnh lõ ghép không thấy chèn đẩy cột thuốc trên phim thẳng và nghiêng nhưng phát hiện được chèn đẩy rễ thần kinh trên phim chếch 3/4.

Thoát vị trong lỗ ghép và ngoài lỗ ghép (thoát vị ngoài ống sống) không thấy trên phim bao rỗng cản quang.

Đòi chiếu hình ảnh bao rỗng cản quang với phẫu thuật TVĐĐ cột sống thắt lưng. Bùi Quang Tuyền và Thái Khắc Châu nhận thấy rằng 86-90% cho chẩn đoán đúng và phù hợp giữa hình ảnh bao rỗng cản quang và phẫu thuật.

Chụp tuỷ cản quang để chẩn đoán TVĐĐ vẫn còn có giá trị và hiện nay nhiều nơi vẫn còn áp dụng phương pháp chẩn đoán này.

### **3. Chụp cắt lớp vi tính (CLVT)**

Máy chụp CLVT được Hounsfield nhà vật lý người Anh phát minh năm 1973 và nhận giải thưởng Nobel 1979. Chụp CLVT đặc biệt có giá trị trong chẩn đoán các thương tổn sọ não sau chấn thương và những bệnh lý nội sọ như u não, áp xe não, tai biến mạch máu não, sán não, tràn dịch não và một số bệnh lý sọ não khác. Chụp CLVT đối với cột sống-tuỷ sống ít có giá trị, vì thế người ta ít dùng CLVT để chẩn đoán bệnh lý ở tuỷ sống và đĩa đệm.

Trước khi có máy chụp cộng hưởng từ thì chụp CLVT được áp dụng để chẩn đoán TVĐĐ cổ, ngực và thắt lưng, nhưng chủ yếu đối với cột sống cổ.

Đĩa đệm nào cần phải chụp cắt lớp? Đó là chỉ định của các nhà lâm sàng, nhưng thông thường bao giờ cũng phải khảo sát 4 đĩa đệm cùng một lúc để tránh bỏ sót tổn thương, (ví dụ: để chẩn đoán TVĐĐ cổ, cần phải cắt lớp qua 4 đĩa đệm cổ C3-C4, C4-C5, C5-C6 và C6-C7). Đối với cột sống ngực xác định chụp cắt lớp đĩa đệm nào là điều khó khăn, do vậy cần phải khám kỹ lâm sàng, kết hợp với hình ảnh X quang quy ước để có chỉ định cụ thể chụp cắt lớp những đĩa đệm nào.

Độ dày của mỗi lớp cắt cũng còn tùy thuộc vào từng đĩa đệm. Đối với đĩa đệm lớn như L4-L5 thì lớp cắt có thể dày 5 mm

cách quãng 4mm chồng nhau. Còn đối với đĩa đệm hẹp hơn như L5-S1 hoặc các đĩa đệm cổ thì lớp cắt dày 2mm sát nhau.

Hiện nay với máy chụp cắt lớp xoắn ốc, sau khi khảo sát bằng những lớp cắt ngang (axial), có thể dựng lại ảnh theo mặt phẳng đứng dọc (sagittal) và mặt phẳng đứng ngang (coronal) để đánh giá một cách chính xác hơn vị trí đĩa đệm thoát vị.

Có cần phải tiêm thuốc cản quang tĩnh mạch (hoặc tiêm cản quang vào ống sống) không?

Bình thường thì 90% các trường hợp chụp CLVT để chẩn đoán TVĐĐ cột sống không cần tiêm cản quang. Chỉ tiêm khi nghi ngờ những bệnh lý như u xương cột sống lành tính hoặc ác tính; u máu thân đốt sống; u tủy; viêm đĩa đệm nghi do lao hoặc áp xe; viêm ngoài màng cứng.

Tỷ trọng bình thường của xương là +1000 HU; nhân nhầy đĩa đệm là +60 HU; cơ là +30 HU; dịch não tủy (DNT) là +14 HU; tủy sống là +38 đến +40 HU và lớp mỡ lỏng lẻo ở ngoài màng cứng là - 50 HU.

Hình ảnh CLVT cho biết khá đầy đủ và chi tiết về xương cột sống, thấy rõ mô xương thân đốt sống.

Có thể nhìn thấy thoát vị ra lỗ ghép hoặc thoát vị ngoài lỗ ghép.

Nhân nhầy đĩa đệm đẩy lớp mỡ ngoài màng cứng (lớp mỡ có tỷ trọng thấp hơn nhân nhầy đĩa đệm). Mức độ đẩy càng lớn chứng tỏ thoát vị nặng, đẩy ít chứng tỏ đĩa đệm chỉ lồi nhẹ.

Có thể thấy hình ảnh ống sống bị chít hẹp do phì đại dây chằng vàng và sụn ở bờ sau thân đốt sống.

Chụp CLVT để chẩn đoán thoát vị đĩa đệm nhiều khi không cho chẩn đoán chắc chắn vì ảnh giả (artifact) gây nên bởi xương cột sống. Chúng tôi đã bị nhầm giữa u rễ thần kinh với thoát vị đĩa đệm. Khi nghi ngờ nên cho chụp cộng hưởng từ.



#### 4. Chụp cộng hưởng từ (CHT)

Máy chụp cộng hưởng từ được Lautenbur P. phát minh và đưa vào sử dụng trong lâm sàng năm 1983 và nhận giải thưởng Nobel 2003.

- Chỉ định chụp CHT: cộng hưởng từ là kỹ thuật hình ảnh hoàn thiện nhất hiện nay, cho phép chẩn đoán được những bệnh ở não và tuỷ sống mà chụp CLVT không chẩn đoán được.

Cộng hưởng từ đặc biệt có giá trị để chẩn đoán các bệnh lý cột sống, tuỷ sống, đĩa đệm cột sống. Chỉ định chụp CHT tương đối rộng rãi.

- Chống chỉ định chụp CHT: người bệnh mang máy tạo nhịp, người có mảnh kim khí ở cột sống do vết thương cũ hoặc sau mổ tuỷ sống còn để lại những clip cầm máu.

Bệnh nhân còn phương tiện nẹp vít kim loại ở cột sống.

Bệnh nhân loạn thần phản ứng, kích thích, sợ hãi. Nếu chụp cần phải cho bệnh nhân ngủ sâu.

Những bệnh nhân được thay chỏm xương đùi hoặc thay khớp gối bằng kim loại thì vẫn có thể chụp CHT sọ não, cột sống cổ, ngực và thắt lưng cao.

- Ưu điểm của chụp CHT là có thể khảo sát các lớp cắt theo mặt phẳng đứng dọc (sagittal), mặt phẳng nằm ngang (axial) và mặt phẳng đứng ngang (coronal).

Đối với chụp CHT cột sống thì chỉ cần chụp ở tư thế sagittal và axial là đủ, hiếm khi chụp theo mặt phẳng đứng ngang (coronal).

Để chẩn đoán TVĐĐ chỉ cần khảo sát ảnh T1W và T2W, không cần tiêm thuốc cản quang từ (GADO).

- Hình ảnh bình thường của cột sống, tuỷ sống trên ảnh CHT:

+ Tuỷ sống, thân đốt sống, rễ thần kinh và cơ cạnh cột sống có cùng cường độ tín hiệu (isointensity) trên ảnh T1W và T2W.

- Dịch não tủy (DNT) có cường độ tín hiệu thấp hơn so với tủy sống, do vậy trên ảnh T1W dịch não tủy cho hình tối nhưng lại cho cường độ tín hiệu cao trên ảnh T2W và biểu hiện trên ảnh CHT là hình sáng trắng, đồng nhất.

- Vô xương cứng, tổ chức đóng vôi và không khí không cho tín hiệu trên ảnh T1W và T2W.

+ Nhân nhầy đĩa đệm bình thường, chưa bị thoái hoá còn chứa nhiều nước cho cường độ tín hiệu cao (hyperintensity) trên ảnh T2W và nhìn sáng trắng.

+ Lớp mỡ ngoài màng cứng, mỡ sau nhân cầu cũng như mỡ dưới da cho cường độ tín hiệu cao trên ảnh T1W và T2W, nhìn trên ảnh CHT thấy hình sáng trắng.

- Hình ảnh CHT cắt dọc (sagittal): cho biết những thông tin sau đây về cột sống, tủy sống và nhân nhầy đĩa đệm:

+ Mức độ thoái hoá đĩa đệm: nhân nhầy đĩa đệm bị thoái hoá, mất nước cho cường độ tín hiệu thấp trên ảnh T2W và nhìn tối hoặc đen sẫm trên ảnh CHT. Có thể thấy nhiều đĩa đệm thoái hoá nhưng chỉ có một hoặc hai đĩa thoát vị (hay gặp trong thoát vị đĩa đệm cột sống cổ).

+ Vị trí và các tầng thoát vị: thoát vị một đĩa (một tầng) hay thoát vị nhiều đĩa đệm (thoát vị đa tầng), thoát vị nhiều đĩa kề liền nhau hay cách tầng, (ví dụ: thoát vị L1-L2 và L4-L5 là thoát vị cách tầng, thoát vị L4-L5 và L5-S1 là thoát vị hai tầng kề liền nhau).

+ Cho biết mối liên quan giữa nhân nhầy đĩa đệm với dây chằng dọc sau, cụ thể: thoát vị dưới dây chằng hay thoát vị đã xuyên rách dây chằng dọc sau.

+ Tình trạng đĩa đệm thoát vị: thoát vị còn hay không còn chứa nhân nhầy đĩa đệm. Có mảnh rời đĩa đệm di trú tự do trong ống sống không?

+ Hướng đĩa đệm thoát vị: ra trước, ra sau hay thoát vị vào phần xẹp của thân đốt sống (thoát vị Schmorl).

+ Có hình ảnh hẹp ống sống theo chiều trước sau không? Có thoái hoá cột sống tạo thành các gai xương thân đốt sống không?

+ Tuỷ sống có bị phù và tăng tín hiệu tuỷ trên ảnh T2W không (hay gặp trong TVDD cổ)?

+ Đốt sống có bị trượt không? Trượt do thoái hoá hay trượt đốt sống có hở eo. Có thể phát hiện nang túi cùng hoặc nang rễ thần kinh (nang Tarlov) ở đoạn thắt lưng-cùng.

+ Hình ảnh phì đại và cốt hoá dây chằng vàng gây chèn ép tuỷ, hay gặp là đoạn cột sống ngực. Trên ảnh CHT, hình ảnh phì đại và cốt hoá dây chằng vàng cho cường độ tín hiệu thấp trên cả ảnh T1W và T2W, nhìn rõ trên ảnh sagittal và axial.

– Trên ảnh axial (ảnh cắt ngang): cho biết những thông tin sau:

+ Hướng thoát vị: thoát vị đường giữa, thoát vị bên, thoát vị lỗ ghép hay ngoài lỗ ghép.

+ Cho biết mức độ chèn ép tuỷ và bao rễ thần kinh.

+ Cho biết tình trạng lỗ ghép bị hẹp.

Chụp CHT đoạn cột sống thắt lưng không cho biết bệnh nhân có bị thắt lưng hoá đốt sống S1, cùng hoá đốt sống L5 hoặc bệnh nhân có bị gai đôi cột sống hay không? Do vậy, nếu không thấy rõ hình ảnh TVDD, nên chụp phim X quang để xem có bất thường về cột sống hay không.

Một số các phương pháp chẩn đoán TVDD khác như chụp đĩa đệm (discography), chụp tĩnh mạch gai sống, chụp ngoài bao cứng hiện nay không còn được áp dụng trong lâm sàng.

## Chương 3

# CÁC PHƯƠNG PHÁP ĐIỀU TRỊ THOÁT VỊ ĐĨA ĐỆM

---

---

### I. ĐIỀU TRỊ NỘI KHOA

Tất cả các bệnh nhân có biểu hiện hội chứng cổ vai cánh tay (bệnh lý đĩa đệm vùng cổ) hoặc hội chứng thắt lưng hông (bệnh lý đĩa đệm vùng thắt lưng) trước hết phải được điều trị nội khoa bằng thuốc, nghỉ ngơi và kết hợp với vật lý trị liệu.

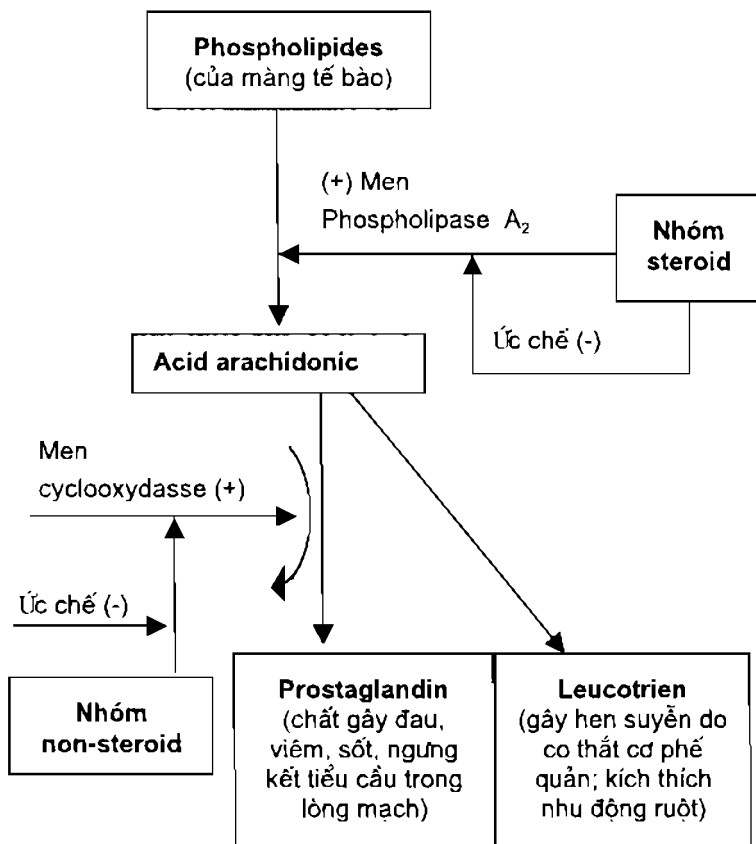
#### 1. Điều trị bằng thuốc

##### 1.1. Cơ chế gây viêm và gây đau

Prostaglandin là chất chủ yếu gây viêm, gây đau và gây thoái hoá khớp nói chung và thoái hoá khớp cột sống nói riêng. Vậy sự hình thành chất prostaglandin như thế nào?

Như ta đã biết các chất ngoại lai như vi khuẩn, virus, độc tố, hoá học khi vào cơ thể sẽ kích thích gây rối loạn màng tế bào làm cho chất phospholipid ở màng tế bào, đặc biệt là màng tế bào bạch cầu sẽ sinh ra chất acid arachidonic. Dưới tác dụng của men cyclooxygenase chúng chuyển acid arachidonic thành chất prostaglandin (PG), và sự xuất hiện chất PG sẽ gây đau, gây nên phản ứng viêm, gây sốt và gây ngưng tập tiểu cầu trong lòng mạch.

Các thuốc kháng viêm non-steroid khi vào cơ thể sẽ ức chế cyclooxygenase làm cho men này không hoạt động, nhờ vậy mà acid arachidonic không chuyển thành PG. Còn thuốc chống viêm loại steroid sẽ ức chế men phospholipase A<sub>2</sub> không cho men này hoạt động (xem sơ đồ 2).



Sơ đồ 2: Cơ chế giảm đau, chống viêm loại non-steroid và steroid

Các thuốc chống viêm non-steroid đều có chung tác dụng là giảm đau, chống viêm, hạ sốt, chống thoái hoá khớp và chống đông vón tiểu cầu trong lòng mạch

Như đã biết thoái hoá nhân nhầy đĩa đệm tiên phát sẽ dẫn tới thoái hoá thứ phát ở cột sống. Hai quá trình thoái hoá này dẫn tới 3 hiện tượng cơ bản sau:

- Làm hư hỏng mặt sụn các đốt sống.
- Viêm dây chằng quanh khớp và bao hoạt dịch.
- Phát triển các gai xương (osteophytes) ở thân đốt sống.

Các thuốc kháng viêm non-steroid giúp cho các khớp không bị sung huyết, bảo toàn được mặt sụn không bị thoái hoá nặng nề, trên cơ sở đó có tác dụng giảm đau, chống viêm. Một số bệnh nhân quan niệm sai lầm cho rằng thuốc chỉ có tác dụng giảm đau. Thuốc không chỉ có tác dụng giảm đau mà còn để phòng thoái hoá các đĩa đệm khác, làm chậm lại quá trình thoái hoá nhân nhầy đĩa đệm và cột sống, hạn chế được quá trình thoái hoá thứ phát ở cột sống để không phát triển các gai xương, không dẫn đến trượt đốt sống hoặc phì đại dây chằng vàng.

## **1.2. Thuốc chống viêm, giảm đau**

Có hai loại thuốc được dùng trong lâm sàng là loại không có nhân steroid (non-steroid) và loại có nhân steroid (corticosteroid).

+ Thuốc chống viêm loại non-steroid: có nhiều loại thuốc giảm đau chống viêm loại này. Có bệnh nhân giảm đau đối với thuốc này nhưng lại không giảm đau với thuốc khác, cho nên không thể nói thuốc này tốt hơn thuốc kia. Hiệu quả tác dụng của thuốc phụ thuộc từng người, phụ thuộc vào từng giai đoạn của bệnh.

Kinh nghiệm của chúng tôi thì nhóm diclofenac có tác dụng giảm đau chống viêm, chống thoái hoá khá tốt. Tác dụng giảm

đau mạnh sau phẫu thuật vào cột sống, giảm đau sau sưng chấn phần mềm cũng như gãy xương chi thể. Những ngày sau phẫu thuật nên dùng thuốc tiêm. Những ngày tiếp theo có thể dùng thuốc uống.

Voltaren (diclofenac) 75mg x 1 ống, tiêm bắp ngày 1 ống; hoặc profenid 100mg x 1 lọ, tiêm bắp/ngày.

Vì thuốc có thể gây viêm và chảy máu dạ dày nên bao giờ cũng phải dùng kết hợp với thuốc bảo vệ niêm mạc dạ dày như: maalox, phosphalugel, omeprazole (uống) hoặc cimetidin 0,2g x 1 ống, tiêm tĩnh mạch chậm.

+ Thuốc chống viêm steroid: corticosteroid là hormone vỏ thượng thận; hay được dùng trong lâm sàng là prednisolon, methylprednisolon (loại 40mg hoặc 125mg), dexamethason và ACTH (hydrocortison 125mg/lọ).

Chỉ định dùng corticosteroid đối với các bệnh về thấp khớp; bệnh lupus ban đỏ hệ thống, bệnh xơ cứng cột bên lan toàn, bệnh dị ứng, bệnh thận hư nhiễm mỡ, bệnh viêm thành mạch dị ứng, viêm màng nhện tuỷ.

Không nên lạm dụng thuốc này để điều trị đối với bệnh nhân có hội chứng thất lưng - hông do thoát vị đĩa đệm vì thuốc có những tác dụng phụ như gây viêm loét dạ dày tá tràng; ảnh hưởng đến gan, thận, gây loãng xương.

Thuốc có thể tiêm hoặc uống, có thể phong bế tại chỗ hoặc tiêm ngoài màng cứng, phong bế vào rễ thần kinh ở lỗ ghép cột sống cổ hoặc thất lưng.

## **2. Bất động cột sống (Immobilization)**

Cột sống cổ hoặc cột sống thất lưng cần được bất động (immobilization) ở giai đoạn đau cấp tính, bệnh nhân cần phải được nghỉ ngơi hoàn toàn và đeo nẹp đỡ cổ hoặc nẹp đỡ cột sống thất lưng.

+ Nẹp cố định cột sống cổ: trước đây dùng loại nẹp "nửa cứng có đệm mềm" (semi-rigid "wadded" collar), loại nẹp này có tác dụng bất động tốt nhưng thao tác khó và không tiện lợi. Hiện nay có rất nhiều nẹp cổ mềm đảm bảo bất động tốt và thuận tiện khi sử dụng. Tác dụng đeo nẹp làm giảm co cứng cơ cổ, rễ thần kinh và khoang gian đốt sống giãn rộng và nhờ đó bệnh nhân đỡ đau.

+ Nẹp cột sống thắt lưng: cột sống thắt lưng phải chịu tải trọng lớn của cơ thể nên cần phải đeo nẹp cứng. Nên đo cụ thể cho phù hợp với kích cỡ của từng người. Nên đeo trong giai đoạn đau cấp hoặc đeo sau phẫu thuật một thời gian.

### **3. Điều trị bằng kéo giãn cột sống (spine traction)**

Mục đích của kéo giãn cột sống cổ cũng như cột sống thắt lưng là làm cho cơ cạnh sống không bị co cứng, dây chằng dọc trước cũng như dây chằng dọc sau và khoang gian đốt của cột sống giãn ra, tạo điều kiện cho nhân nhầy đĩa đệm đang bị lồi ra sau chèn ép vào rễ thần kinh có thể được đẩy trở về vị trí.

- Chỉ định: đối với bệnh nhân có hội chứng cổ-vai-cánh tay (TVĐĐ cổ) và bệnh nhân có hội chứng thắt lưng-hông (TVĐĐ thắt lưng).

- Chống chỉ định: chống chỉ định kéo giãn đối với các trường hợp bị lao cột sống, u cột sống, gãy xương cột sống do chấn thương, thoát vị đĩa đệm đã gây liệt, gây hội chứng đuôi ngựa; thoát vị kèm theo có hẹp ống sống, sẹo dính sau mổ đĩa đệm, trượt đốt sống bẩm sinh hoặc trượt đốt sống sau chấn thương.

Do vậy trước khi kéo giãn cột sống cổ cũng như cột sống thắt lưng, bệnh nhân phải được chụp X quang cột sống và khám xét kỹ càng để loại trừ những trường hợp bệnh lý nói trên.

- Phương pháp đơn giản nhất là có thể tự kéo giãn cột sống bằng thả lỏng người dưới nước. hai tay bám vào thanh sắt rồi thả lỏng người dưới mực nước sâu; hoặc bám hai tay vào



thanh xà đơn rồi thả lỏng người để cho cơ, dây chằng cột sống, khoang gian đốt giãn ra để nhân nhầy đĩa đệm có thể được đẩy về vị trí giải phẫu bình thường của nó.

- Kéo giãn cột sống cổ cũng như cột sống thắt lưng phải được thực hiện bằng dụng cụ kéo giãn chuyên biệt, lực kéo giãn phải được đo bằng máy. Theo Yumashev GS (1973) thì lực kéo đối với thoát vị cột sống cổ cao từ C4 trở lên tối đa là 6 kg, còn đối với thoát vị cổ thấp từ C6 đến ngực cao thì trọng lượng kéo giãn tối đa từ 12-14kg.

Quy trình kéo giãn cột sống cổ như sau: ngày đầu tiên lực kéo giãn là 2kg, tiếp sau đó cứ mỗi ngày tăng 1kg cho đến khi đạt được lực kéo tối đa.

Một đợt kéo giãn là 12 ngày, thời gian mỗi một lần kéo giãn cũng tăng dần từ 3 phút cho tới tối đa là 10 phút.

Tư thế kéo giãn đối với cột sống cổ tốt nhất là ngồi trên chiếc ghế chuyên biệt. Cằm và đầu bệnh nhân được đeo vào dây kéo. Hướng kéo thẳng đứng đối với thoát vị trung tâm hoặc đầu có thể nghiêng về bên không đau một góc  $30^{\circ}$  nếu thoát vị lệch bên.

- Kéo giãn cột sống thắt lưng: bệnh nhân được nằm ngửa trên giường kéo chuyên biệt. Trọng lượng kéo cao nhất có thể tới 40kg rồi giảm dần xuống. Thời gian mỗi lần kéo 10-15 phút và kéo trong 15 ngày. Nếu kết quả không đỡ thì nên chuyển phương pháp điều trị khác.

Kéo giãn cột sống phải đúng chỉ định và đúng phương pháp thì sẽ mang lại hiệu quả điều trị. Tuy nhiên hiện nay phương pháp này cũng ít được sử dụng vì phần lớn bệnh nhân chỉ đỡ chứ không hết đau, người bệnh phải mất nhiều thời gian vào điều trị mà hiệu quả không cao, hay tái phát đau.

#### **4. Phong bế giảm đau**

- Phong bế cạnh cột sống: phong bế bằng lidocain có tác dụng cắt đứt cung phản xạ đau một cách nhanh chóng để giải

quyết một số tình trạng khẩn cấp khi đau sẽ gây co thắt mạch làm giảm oxy, thiếu máu và những rối loạn khác. Do vậy ngăn chặn cơn đau không chỉ là điều trị triệu chứng mà còn là biện pháp sinh học (pathogenetic treatment).

Phong bế có thể áp dụng đối với đau cổ, ngực và thắt lưng do căn nguyên đĩa đệm gây nên.

Có thể chỉ phong bế giảm đau bằng lidocain hoặc kết hợp cùng với corticoid (hydrocortison).

- + Phong bế trong đau cổ: hiệu quả nhất là phong bế vào cơ thang trước (anterior trapezius muscle) hoặc phong bế quanh khớp vai nếu bệnh nhân có hội chứng đau quanh khớp vai (scapulohumeral pain syndrome), phong bế lidocain cùng với hydrocortison vào cơ cạnh cột sống cổ.

- + Phong bế đối với đau cột sống ngực và thắt lưng: phong bế cạnh cột sống ngực hoặc thắt lưng 10-15ml lidocain cùng với 125mg hydrocortison vào một hoặc hai bên cột sống.

Có thể phong bế vào rễ thần kinh ở lỗ ghép đối với đau cột sống thắt lưng. Xác định chắc chắn vị trí định chọc, gây tê lidocain 2% x 1-2ml sau đó tiêm 8-10ml hydrocortison 125 mg.

- Phong bế ngoài màng cứng: chỉ áp dụng đối với đau cột sống thắt lưng do căn nguyên đĩa đệm.

Fregnani L (1962) là người có báo cáo về tiêm prednisolon vào quanh màng cứng trong điều trị chứng đau thần kinh thắt lưng hông (lumboscialgia). Từ đó phương pháp tiêm hydrocortison cùng với lidocain vào khoang ngoài màng cứng ngày càng được ứng dụng trong điều trị chứng đau thần kinh hông to. Một đợt điều trị khoảng 4-5 lần; cách 2 ngày phong bế một lần.

Chú ý:

- + Có thể gây nhiễm trùng và gây áp xe vùng tiêm.
- + Không nên tiêm nhiều hydrocortison sẽ gây nên hội chứng Cushing.

## 5. Tiêm hydrocortison vào đĩa đệm

Feifer HL (1956) là người đầu tiên tiến hành tiêm 25mg hydrocortison vào đĩa đệm trong bệnh đau thắt lưng do thoái hoá đĩa đệm cho 18 bệnh nhân trong lúc chụp đĩa đệm (discography) và nhận thấy kết quả tốt là 14 bệnh nhân hết và đỡ đau nhiều.

Yumashev GS (1973) đã áp dụng tiêm hydrocortison vào trong đĩa đệm trong khi chụp đĩa đệm cổ và tác giả nhận thấy hội chứng đau giảm ở tất cả bệnh nhân.

Phương pháp này hiện nay không áp dụng vì không giải quyết được căn nguyên gây đau, thao tác khó, nhiều biến chứng (trong đó sợ nhất biến chứng nhiễm trùng làm mù ở đĩa đệm).

## 6. Các phương pháp vật lý trị liệu (physiotherapy)

Phương pháp vật lý trị liệu hay được áp dụng là dùng sức nhiệt như: chườm nóng, đắp paraffin nóng, chiếu đèn hồng ngoại, sóng ngắn hoặc điện xung, điện phân (electrophoresis); kích thích bằng sóng siêu âm (ultrasonic vibrations), nhiệt cảm ứng (inductor-thermia).

Sức nhiệt nóng có tác dụng giảm đau, chống co cứng cơ, làm giãn mạch máu để tăng khả năng nuôi dưỡng.

Phương pháp đơn giản là dùng túi chườm nóng: đổ nước nóng 50-60°C vào túi chườm, đậy nút kín, lót bọc một tấm khăn rồi đặt phần cột sống đau nằm lên túi chườm cho tới khi nước nguội thì thôi. Ở nông thôn có thể dùng cám rang nóng hoặc muối rang nóng với lá ngải cứu để chườm đau vùng cổ-vai-cánh tay hoặc vùng cột sống thắt lưng. Không nên để nóng quá có thể gây bỏng vùng chườm.

Bệnh nhân cần được khám và có chỉ định cụ thể của thầy thuốc chuyên khoa vật lý trị liệu.

## **7. Điều trị bằng châm cứu, bấm huyệt**

- Điều trị bằng châm cứu: chỉ định đối với bệnh nhân có hội chứng cổ-vai-cánh tay hoặc hội chứng thất lưng-hông. Có thể châm cứu bằng tay, bằng điện hoặc hào châm. Tác dụng của châm cứu làm giảm đau, chống co cứng cơ, điều trị những rối loạn thần kinh thực vật, dinh dưỡng. Tuy nhiên cần chú ý những biến chứng sau châm cứu có thể gây viêm nhiễm ở sâu do vô trùng không đảm bảo và một số trường hợp đã gây áp xe cạnh cột sống. Có trường hợp do kim chọc phải rễ thần kinh gây đau nặng hơn.

- Điều trị bằng xoa bóp, bấm huyệt:

Xoa bóp (massage) và bấm huyệt đối với những bệnh nhân đau cổ gáy, đau cột sống thất lưng-hông có tác dụng giảm đau rõ rệt, chống co cứng cơ, tăng tuần hoàn dinh dưỡng tại chỗ và có tác dụng chống thoái hoá cột sống.

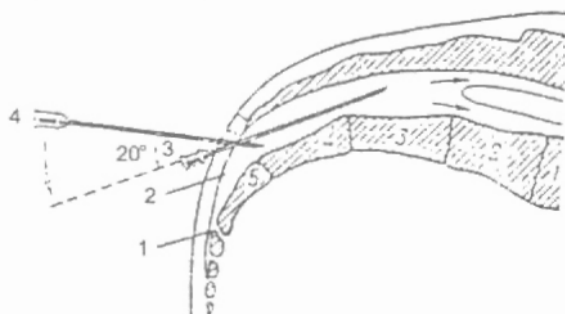
Bấm huyệt có thể làm cho nhân nhầy đĩa đệm thoát vị được đẩy về vị trí và hết chèn ép rễ thần kinh nhưng bấm huyệt cũng có thể gây nguy hiểm cho bệnh nhân hoặc gây thoát vị đĩa đệm nặng hơn. Do vậy, cần phải chụp phim cột sống trước và phải loại trừ bệnh nhân không có tổn thương cột sống do lao, do u ác tính cột sống hoặc những bệnh lý cột sống khác.

## **II. CÁC PHƯƠNG PHÁP ĐIỀU TRỊ CAN THIỆP TỐI THIỂU (minimal invasive treatment)**

### **1. Liệu pháp làm mất nước bằng dung dịch ưu trương**

Theo Knoll M. và Fritsch G (2001, Đức) thì liệu pháp làm mất nước bằng dung dịch ưu trương (the hyperosmolar dehydration therapy) để điều trị đau thất lưng thấp do căn nguyên lỗi đĩa đệm đã được Racz mô tả vào năm 1982 và đã có nhiều người ủng hộ phương pháp này.

Knoll và cộng sự đã tiến hành như sau: gây tê xương cùng, chọc kim vào khoang xương cùng rồi luồn catheter silicon vào khoang ngoài màng cứng, sau đó đưa dung dịch muối ưu trương cùng với bupivacain và dexamethason vào đó. Để catheter tại chỗ và cứ 2 ngày một lần đưa thuốc vào khoang ngoài màng cứng. Để đề phòng nhiễm khuẩn tác giả đã cho truyền kháng sinh tĩnh mạch (hình 3.1).



**Hình 3.1:** Chọc kim vào khoang xương cùng

1: Xương cột; 2: Màng xương cùng-cột;  
3 và 4: Hướng mũi kim

Bằng phương pháp trên tác giả đã tiến hành cho 80 bệnh nhân tuổi từ 18-73 bị đau thần kinh tọa kèm theo rối loạn vận động mức độ nhẹ; kết quả: 25% bệnh nhân hết đau hoàn toàn, 78% bệnh nhân có biểu hiện giảm đau rõ rệt và chỉ có 2% không giảm đau. Kiểm tra sau 6 tuần thấy 15% hết hoàn toàn đau; 50% cải thiện đau rõ rệt, 31% bệnh nhân cảm thấy triệu chứng như ban đầu và có 4% đau tăng hơn. Có 25 bệnh nhân (31%) phải tiến hành vi phẫu sau 2 tháng điều trị. Tác giả kết luận là liệu pháp làm mất nước bằng dung dịch tăng thẩm thấu là liệu pháp xâm nhập tối thiểu, ít biến chứng, tiết kiệm.

Phương pháp được chỉ định đối với bệnh nhân đau thần kinh tọa mức độ nhẹ. Chỉ điều trị phẫu thuật khi phương pháp này không đỡ.

Mặc dù vậy, phương pháp này hiện nay cũng rất ít được áp dụng vì có nhiều nguy cơ nhiễm trùng, bệnh nhân cần phải theo dõi chặt chẽ và điều quan trọng là kết quả không được lâu dài, chỉ giải quyết triệu chứng mà không giải quyết được căn nguyên.

## **2. Phương pháp hoá tiêu nhân (chemonucleolysis)**

Phương pháp hóa tiêu nhân là phương pháp tiêm men tiêu protein vào trong đĩa đệm để điều trị bệnh thoái hóa đĩa đệm cột sống cổ và thắt lưng. Parkinson D và Shields C (1973) và một số tác giả khác cho rằng men này chỉ tiêu huỷ nhân nhầy của đĩa đệm mà không làm ảnh hưởng đến vòng sợi, dây chằng dọc sau.

Phương pháp này được áp dụng khá phổ biến vào những năm 70-80 của thế kỷ trước. Men hay được dùng là chymopapain, chất này được lấy ra từ nhựa quả đu đủ.

Khi chọc kim vào đĩa đệm, bao giờ cũng phải chụp đĩa đệm để xem kim đã chắc chắn nằm trong đĩa đệm chưa, rồi mới bơm thuốc chymopapain vì nếu thuốc ra ngoài có thể gây hoại tử tổ chức xung quanh.

Phương pháp hoá tiêu nhân có nhiều biến chứng: có thể gây sốc phản vệ chết người (fatal), viêm đĩa đệm, tổn thương thần kinh, tổn thương mạch máu; hiếm gặp như viêm tuỷ ngang (transverse myelitis), viêm tắc mạch máu, hoại tử tổ chức xung quanh. Do vậy, phương pháp hoá tiêu nhân hầu như đã bị lãng quên một thời gian dài.

Hội nghị Quốc tế về Phẫu thuật thần kinh lần thứ XII (2001) tổ chức tại Sydney (Australia) xuất hiện báo cáo của các tác giả Hàn Quốc là Kim YS; Cha DK và cộng sự về việc sử dụng chymopapain trong điều trị thoát vị đĩa đệm ngoài lỗ ghép. Từ 1984 đến 1998 điều trị hoá tiêu nhân bằng chymopapain (chymopapain chemonucleolysis) cho 3000 trường

hợp trong đó có 69 trường hợp thoát vị đĩa đệm ngoài lồng ghép. Theo dõi trong vòng 68 tháng nhận thấy giảm triệu chứng đau ở 91,3% bệnh nhân và không có trường hợp nào phải chuyển sang điều trị bằng phẫu thuật. 71% các trường hợp trở về với công việc cũ mà không có bất kỳ một khó khăn gì. Bởi vậy các tác giả cho rằng phương pháp hoá tiêu nhân bằng chymopapain là an toàn, hiệu quả đối với thoát vị đĩa đệm thất lưng xa bên, thoát vị ngoài lồng ghép và đây có thể là phương pháp điều trị can thiệp tối thiểu mà không cần phải phẫu thuật.

### **3. Tiêm ozon oxygen vào đĩa đệm**

Từ lâu người ta đã cố gắng đi tìm một phương pháp làm cho đĩa đệm thoát vị co lại để không phải mổ. Có nhiều phương pháp không xâm nhập qua da nhằm lấy bỏ hoặc làm cho nhân nhầy đĩa đệm co lại để không đẩy vào ống sống và không chèn ép rễ thần kinh mà không để lại sẹo dính như trong mổ mở thông thường. Phương pháp hoá tiêu nhân đã không còn có giá trị vì nhiều biến chứng và kết quả không lâu dài.

Hỗn hợp ozon và oxygen đã được dùng từ những năm 30 của thế kỷ trước để điều trị đau và rối loạn chức năng ở bệnh nhân mắc chứng bệnh thiếu máu và huyết khối. Các nghiên cứu thấy chúng có tác dụng mạnh và kéo dài khi tiêm vào cơ cạnh sống để điều trị đau rễ thần kinh. Jacob (1982) đã báo cáo trong số 5 triệu lần điều trị các loại bệnh lý khác nhau bằng ozon oxygen không thấy có tác dụng phụ nào.

Alexandre A; Salgado H; Murga M; Albarreal A (Sevilla, Spain); Giocoli H (Argentina) và Marin F (Madrid, Spain) và nhiều trung tâm khác nhau của nhiều nước trong thời gian từ 1994-2000 đã tiêm ozon oxygen vào nhân nhầy đĩa đệm vùng thất lưng cho 6665 trường hợp với kết quả khá khả quan. Tất cả những trường hợp này đã được điều trị bằng nhiều biện pháp dùng thuốc và vật lý trị liệu (không dùng dexamethason) nhưng không đỡ.

Cách tiến hành như sau: chọc kim vào đĩa đệm qua da ở đường sau bên, ngoài khớp, có màn tạng sáng để dẫn kim, thực hiện việc chọc đĩa đệm để kháng định kim đã chọc đúng vào đĩa đệm (chú ý: không chọc vào mạch máu và khoang dưới nhện vì nếu chọc vào mạch máu và khoang dưới nhện là chống chỉ định tiêm ozon oxygen).

Sau khi xác định kim đã nằm trong đĩa đệm, tiêm vào đĩa đệm 5ml ozon oxygen và sau đó tiêm 5 lần vào cơ cạnh cột sống 80ml ozon oxygen với nồng độ 10 microgam/ml vào cơ cạnh cột sống hai bên quanh vùng đau. Kết quả được theo dõi hai tháng nhận thấy như sau:

- Hết hoàn toàn đau 80,9% (5392 bệnh nhân), giảm đau 12,4% (827 bệnh nhân) và không kết quả 6,7% (446 bệnh nhân); hết rối loạn cảm giác 79,35% (5289 bệnh nhân), cải thiện 15,8% (1053 bệnh nhân) và giữ nguyên 4,85% (323 bệnh nhân).
- Trong số 4639 (69,9%) có biểu hiện rối loạn vận động ở các mức độ khác nhau trước khi được điều trị thì sau điều trị nhận thấy hết hoàn toàn rối loạn vận động ở 66%, hết một phần ở 20,7% và thay đổi không nhiều ở 13,3%.
- Rối loạn vận động mức độ nặng ở 297 bệnh nhân, sau điều trị hồi phục hoàn toàn 18,18%, hồi phục một phần 32,65% và không thỏa mãn là 49,15%. Số bệnh nhân này phải chuyển mổ mở.
- Thoát vị đĩa đệm đa tầng 44,58%, điều trị đồng thời ở các mức thoát vị, kết quả thu được như đối với thoát vị đĩa đệm một tầng.
- Thoát vị đĩa đệm lõ ghép 1199 bệnh nhân, kết quả rất tốt 44,3%, tốt là 28,4%.
- Có 933 trường hợp mảnh đĩa đệm di trú, kết quả rất tốt 234 trường hợp, tốt 545 và ít tác dụng là 154 bệnh nhân (16,5%).

Trong 3317 trường hợp được chọn ngẫu nhiên để chụp CLVT hoặc CHT sau 7 tháng điều trị thấy 41% lượng đĩa đệm thoát vị giảm, 37% thấy giảm hoàn toàn.



Các nhà nghiên cứu cho rằng ozon với tinh oxy hoá mạnh gây ra ức chế vượt mức các enzym chống oxy hoá. Ozon có lẽ đã kích hoạt hệ thống miễn dịch. Sau khi tiêm vào nội đĩa đệm, ozon thúc đẩy quá trình giáng hoá các proteoblycans ở trong nhân nhầy đĩa đệm bị thoái hoá làm cho chúng bị hấp thu và giảm lượng đĩa đệm thoát vị và nhờ đó mà rễ thần kinh không bị chèn ép. Các xung đột đĩa - rễ là do các acid chuyển hoá do quá trình thoái hoá trong đĩa đệm và do thiếu máu rễ. Người ta đã chứng minh là phospholipase A2 là nguyên nhân gây đau rễ, độc lập với phản ứng miễn dịch và quá trình viêm trực tiếp. Chất này có vai trò giải phóng acid arachidonic và các prostaglandin. Trong thoát vị đĩa đệm thì nồng độ chất này tăng cao. Ozon tiêm vào trong đĩa đệm và quanh khoang ngoài màng cứng của lỗ ghép và dọc theo dây chằng dọc sau có tác dụng kích hoạt phản ứng bảo vệ chống oxy hoá, cân bằng oxy hoá khử, tăng tổng hợp ATP, tái hấp thu  $Ca^{++}$  và hấp thu dịch phù.

Ozon không có hại đối với mô tổ chức xung quanh nên đối với mảnh rời của đĩa đệm di trú là có tác dụng tốt vì mảnh đĩa đệm đã tách khỏi mô bình thường. Đối với trường hợp thoát vị nhưng còn chứa nhân nhầy, tức là đĩa đệm còn chứa một lượng nước lớn, áp lực nội đĩa đệm còn khá cao sẽ không đủ chỗ cho hỗn hợp khí tiêm vào. Lượng khí vào nhỏ thì tác dụng sẽ ít, do vậy đối với những phình đĩa đệm người ta thích dùng phương pháp giảm áp đĩa đệm bằng sóng cao tần hơn.

Mặc dù còn nhiều điều cần phải tiếp tục nghiên cứu, nhưng các tác giả đã nhận thấy rõ ràng đây là phương pháp dễ làm và có hiệu quả đặc biệt đối với những bệnh nhân có rối loạn vận động mà không phải can thiệp phẫu thuật.

#### **4. Điều trị giảm áp đĩa đệm bằng tia laser**

LASER (light amplification by stimulated emission of radiation) nghĩa là ánh sáng được khuếch đại bức xạ có cường độ mạnh và có khả năng điều khiển tập trung cao.

Năm 1960, Maiman T (Mỹ) đã phát minh ra laser rubi (laser hồng ngọc) đầu tiên. Zweng (1963) đã ứng dụng đầu tiên laser hồng ngọc và laser krypton (1970) vào điều trị một số bệnh nhãn khoa như Glaucom, bệnh đáy mắt do mạch máu. Từ đó trở đi laser đã được ứng dụng trong nhiều chuyên ngành khác nhau như sản khoa, tiết niệu, tai-mũi-họng, phẫu thuật thần kinh và phẫu thuật lồng ngực.

Hiện nay có 3 loại laser được ứng dụng rộng rãi đó là laser CO<sub>2</sub>, laser argon và laser Nd-YAG.

Nhờ hiệu quả sinh nhiệt nên laser có 2 tác dụng chính: cầm máu (coagulation) và làm bốc hơi tổ chức (evaporation).

Điều trị giảm áp đĩa đệm qua da bằng tia laser (percutaneous laser disc decompression - viết tắt là PLDD) đã được Choy DSJ và Ascher RB (1986) là người đầu tiên ứng dụng laser điều trị thoát vị đĩa đệm cột sống thắt lưng tại Bệnh viện Graz (Australia). Kể từ đó kỹ thuật này ngày càng được ứng dụng rộng rãi ở nhiều nước tiên tiến trên Thế giới.

Nguyên lý của phương pháp PLDD là dùng năng lượng của tia laser để đốt cháy và làm bốc hơi một phần nhân nhầy đĩa đệm, nhờ vậy áp lực nội đĩa đệm và thể tích của đĩa đệm giảm đi, rễ thần kinh được giải phóng khỏi sự chèn ép và nhờ đó mà bệnh nhân đỡ đau.

Kỹ thuật tiến hành đơn giản, không mấy phức tạp. Sau khi gây tê tại chỗ, người ta dùng kim chọc ống sống số 18 chọc vào nhân nhầy đĩa đệm dưới sự kiểm tra của X quang. Sau đó luồn dây quang dẫn vào trong lòng kim nói trên. Năng lượng được dùng để đốt cháy nhân nhầy đĩa đệm là laser Nd-YAG với công suất 5-25w.

Như ta đã biết, nhân nhầy đĩa đệm chiếm trên 75% là nước còn lại là chất cơ bản là những protein. Nước bắt đầu bốc hơi ở 100°C. Khi nhiệt độ lên đến 300°C thì protein cháy thành than, và ở 450°C thì than biến thành khí carbonic. Khí carbonic và hơi nước thoát ra ngoài theo khe hở giữa lòng kim và dây quang dẫn.

Choy DSJ đã tính toán cho thấy rằng với một đĩa đệm có áp lực là 1344mmHg, khi làm giảm thể tích nhờ năng lượng laser Nd-YAG 1000J thì áp lực đĩa đệm giảm xuống còn 601mmHg.

Áp lực nội đĩa đệm giảm tức thì là do nhân nhầy bị đốt cháy và bốc hơi, đồng thời thể tích nhân nhầy đĩa đệm cũng giảm, nhờ đó rễ thần kinh được giải phóng khỏi sự chèn ép và những triệu chứng đau rễ sẽ mất đi hoặc giảm đau nhiều.

Ở nước ta, tại Phân viện Vật lý - Y sinh ở TP HCM đã áp dụng điều trị giảm áp đĩa đệm qua da từ năm 1999. Theo Trần Công Duyệt và cộng sự (2004) thì từ tháng 6/1999 đến 12/2003 đã điều trị giảm áp đĩa đệm qua da bằng tia laser cho 499 bệnh nhân bị thoát vị đĩa đệm cột sống thắt lưng, trong đó tuổi thấp nhất 16 và cao nhất 77 (tuổi trung bình là 44,2). Kết quả rất tốt và tốt là 80%, trung bình khoảng 18% và kém chỉ có 2,8%.

Giảm áp đĩa đệm bằng tia laser qua da (PLDD) có thể được tiến hành đối với thoát vị đĩa đệm cổ, thoát vị đĩa đệm vùng ngực và thoát vị đĩa đệm thắt lưng.

Nói chung tai biến và biến chứng của phương pháp này hầu như không đáng kể, chỉ khoảng dưới 1%, biến chứng như viêm hoại tử đĩa đệm vô khuẩn hoặc do vi khuẩn; tổn thương rễ thần kinh.

– Chỉ định giảm áp đĩa đệm qua da bằng tia laser:

+ Trên phim chụp cộng hưởng từ: hình ảnh thoát vị nhưng còn chứa nhân nhầy (contained disc herniations), nghĩa là vẫn còn nguyên dây chằng dọc sau, nhân nhầy chỉ lồi (protrusion) vào trong ống sống.

+ Bệnh nhân đã được điều trị nội khoa ít nhất 3 tháng mà không hết đau hoặc đỡ đau ít.

+ Bệnh nhân chỉ biểu hiện đau rễ hoặc cảm giác tê hai tay hoặc hai chân, không có biểu hiện thiếu hụt về vận động (không liệt) hoặc rối loạn cơ tròn.

- Chóng chỉ định:
- Bệnh nhân đã có biểu hiện bại yếu chi hoặc có hội chứng đuôi ngựa.
  - + Trên phim chụp cộng hưởng từ, hình ảnh thoát vị nhưng không còn chứa nhân nhầy đĩa đệm (noncontained disc herniations), tức là dây chằng dọc sau bị rách và mảnh đĩa đệm nằm tự do trong ống sống.
  - + Thoát vị kèm gai xương, quá phát sụn gian đốt sống, còn gọi là thoát vị cứng (hard disc).
  - Thoát vị và hoại tử đĩa đệm do lao đĩa đệm cột sống.
  - + Thoát vị kèm trượt đốt sống.
  - + Thoát vị kèm hẹp ống sống.

Phương pháp giảm áp đĩa đệm bằng tia laser qua da có nhiều ưu điểm, an toàn và cho hiệu quả cao. Tuy nhiên kết quả lâu dài và chỉ định điều trị vẫn còn nhiều vấn đề cần được nghiên cứu sâu hơn.

Trong số 2359 trường hợp phẫu thuật thoát vị thắt lưng tại Bệnh viện 103, chúng tôi đã mổ cho 7 bệnh nhân đã được điều trị bằng laser nhưng không hết đau (trong đó số bệnh nhân đã được điều trị laser tại Hàn Quốc 2, tại Nhật Bản 1 và tại TP HCM 4). Có 2 bệnh nhân được điều trị laser hai lần nhưng cuối cùng phải mổ mở mới hết đau, xin dẫn chứng:

BN Nguyễn Thế B. 22 tuổi, vào viện 02/01/2002; mổ ngày 10/01/02 tại Bệnh viện 103.

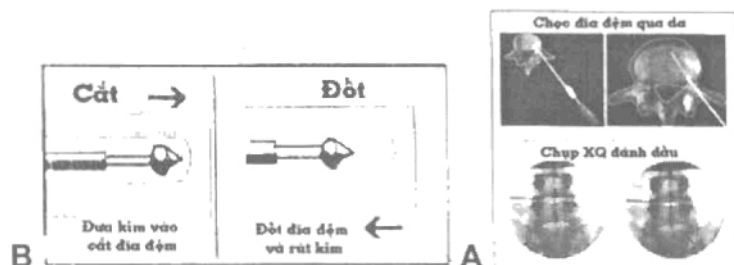
Bệnh sử: bệnh nhân lao động tại Nhật là công nhân dùng máy. Bệnh nhân bị đau cột sống thắt lưng hai năm, ngày một đau tăng và lan xuống bắp chân bên trái, ho và hắt hơi đau đã điều trị bằng thuốc uống và tiêm nhưng không đỡ và ngày một đau tăng. Bệnh nhân được điều trị laser tại Nhật vào tháng 11/2001 nhưng không đỡ đau. Ngay sau đó bệnh nhân lại được điều trị laser lần 2 cũng tại Nhật (thời gian là 1 tuần). Sau điều

trị lần hai bệnh nhân thấy đỡ đau không nhiều và xu hướng đau lại. Bệnh nhân về nước, được chụp CHT cột sống thắt lưng. Trên phim CHT hình ảnh thoát vị cạnh lỗ ghép L4-L5 bên trái. Chân trái teo nhỏ 1cm so với chân phải. Lasègue chân trái 40°, chân phải Lasègue (-). Shöberg 11/10. Bệnh nhân đã được mổ ngày 10/01/02, mở cửa sổ xương bên trái và lấy bỏ đĩa đệm ở cạnh lỗ ghép, sau mổ bệnh nhân hết đau, vận động hai chân bình thường và xuất viện sau mổ 8 ngày.

### 5. Điều trị giảm áp đĩa đệm bằng sóng radio

Giảm áp đĩa đệm qua da bằng sóng radio (percutaneous disc radiofrequency decompression) còn được gọi là tạo hình nhân nhầy đĩa đệm (nucleoplasty) là phương pháp dùng năng lượng của sóng radio để làm giảm áp đĩa đệm bằng cách đốt cháy nhân nhầy và tạo ra những đường hầm nhỏ trong lòng đĩa đệm (create small channels within the disc).

- Kỹ thuật: BN nằm ngửa nếu can thiệp vào đĩa đệm cổ và nằm nghiêng nếu can thiệp vào đĩa đệm thắt lưng. Sát trùng và gây tê tại chỗ. Dùng kim dẫn đường (advancing needle) chọc qua da rồi đưa đầu kim vào khoang đĩa đệm, sau đó chụp đánh dấu xem kim đã nằm ở trong khoang đĩa đệm chưa (ảnh A, hình 3.2).



Hình 3.2: Chọc kim qua da để vào khoang đĩa đệm và chụp X quang đánh dấu (ảnh A). Hình ảnh cắt và đốt đĩa đệm để tạo những đường hầm nhỏ trong lòng đĩa đệm (ảnh B).

Khi đầu kim đã nằm trong khoang đĩa đệm rồi, người ta luồn đầu dò sóng radio lưỡng cực (bipolar radiofrequency probe) vào trong lòng kim để đưa vào đĩa đệm, sau đó phát sóng radio để đốt và cắt nhân nhầy. Kim được rút ra rồi đưa đi đưa lại ở các hướng khác nhau để tạo ra khoảng 6-10 đường hầm nhỏ trong lòng đĩa đệm (ảnh B, hình 3.2). Thời gian thực hiện tạo hình nhân nhầy đĩa đệm mất khoảng 20-30 phút.

- Nguyên lý: cái gì sẽ xảy ra ở trong lòng đĩa đệm khi phát sóng radio?

Khi phát sóng radio, nhiệt độ được tạo ra khoảng 40-70°C, với nhiệt độ này cũng đủ để đốt cháy (coagulation) nhân nhầy đĩa đệm. Phần đĩa đệm bị đốt cháy sẽ được cắt bỏ (ablation) và hút ra ngoài. Đường đi của đầu dò sẽ tạo nên những đường hầm (channels) trong lòng đĩa đệm.

Như vậy, tạo hình nhân nhầy đĩa đệm còn được gọi là giảm áp đĩa đệm qua da bằng công nghệ coblation (coblation technology), tức là kết hợp giữa đốt (coagulation) và cắt (ablation).

Sau khi thực hiện đốt, cắt và tạo đường hầm thì áp lực nội đĩa đệm giảm, rễ thần kinh không bị chèn ép và người bệnh đỡ hoặc hết đau.

Phương pháp này được Singh V và Derby R thực hiện đầu tiên vào năm 2001 đã được Hiệp hội thuốc và thực phẩm Hoa Kỳ công nhận. Ở nước ta, phương pháp tạo hình nhân nhầy đĩa đệm được áp dụng tại Bệnh viện Việt-Đức (Hà Nội) từ tháng 6/2007 và hiện nay đã có nhiều bệnh viện áp dụng phương pháp này.

- Chỉ định: tuổi dưới 60, đau thần kinh tọa đã ngoài 6 tháng mà điều trị nội khoa không khỏi; trên phim chụp cộng hưởng từ phải có những điều kiện sau: đĩa đệm mới chỉ lồi (protrusive disc), thoát vị còn chứa nhân nhầy (contained disc herniation), chiều cao đĩa đệm thoát vị phải còn trên 50% so với

chiều cao của đĩa đệm bình thường liền kề ở phía trên hoặc ở phía dưới.

- Chóng chỉ định: tuổi trên 60, thoát vị đã gây liệt hoặc teo cơ, thoát vị gây hội chứng đuôi ngựa, thoát vị kèm theo hẹp ống sống.

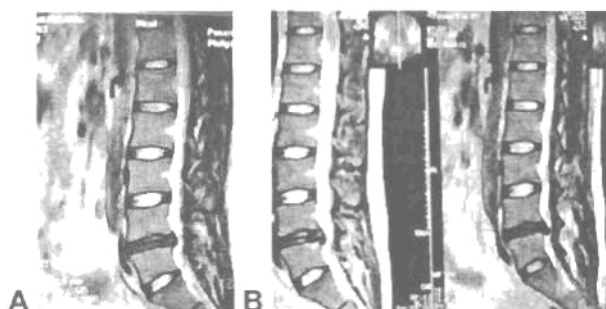
Trên phim X quang chóng chỉ định khi: thoát vị không còn chứa đĩa đệm, tức là nhân nhầy đĩa đệm nằm tự do trong ống sống; thoát vị gây trượt nhẹ đốt sống; viêm hoại tử đĩa đệm vô khuẩn hoặc do lao; chiều cao đĩa đệm thoát vị còn dưới 50% so với đĩa đệm bình thường liền kề.

Ở nước ta chưa có nhiều nghiên cứu và đánh giá về kết quả của phương pháp điều trị bằng sóng radio, cho nên chưa thể nói hết được giá trị của phương pháp này. Chúng tôi xin dẫn chứng trường hợp điều trị bằng sóng radio không kết quả và phải chuyển mổ mở (bệnh án 3.1).

**Bệnh án 3.1:** BN Nguyễn Xuân Ph. 31 tuổi, học viên hệ sau đại học, Học viện Quân y. Nhập viện 18/3/2009; xuất viện 02/4/2009; số bệnh án: 427.

Bệnh án được tóm tắt như sau: BN đau dây thần kinh tọa đã 2 năm, đau từng đợt và bệnh tiến triển nặng dần rồi đau lan xuống cẳng chân trái. Chụp CHT và điều trị bằng sóng radio tại TP HCM (xin không nêu tên bệnh viện) tháng 11/2007.

Sau điều trị radio không đỡ, vẫn đau như cũ và xu hướng đau tăng lên. Tháng 7/2008 chụp lại CHT, đĩa đệm L4-L5 không nhỏ đi mà thoát vị nặng hơn (ảnh A, hình 3.3).



**Hình 3.3:** Hình ảnh TVĐĐ L4-L5 ở BN Nguyễn Xuân Ph.  
Ảnh CHT chụp 8/2008 sau làm laser 8 tháng (ảnh A).  
Ảnh CHT chụp 02/2009 (ảnh B).

BN ngày một đau tăng, đi tập thể chỉ được dăm chục mét phải ngồi nghỉ; cột sống lệch vẹo; ho, hắt hơi đau tăng và lan xuống trái; dấu hiệu Schöber 11/10, Lasègue (+) chân trái 20°. Tháng 02/2009 chụp lại CHT, đĩa đệm L4-L5 thoát vị mức độ nặng (ảnh B). BN được phẫu thuật ngày 20/3/2009 và xuất viện ngày 02/4/2009 trong tình trạng hết đau, vận động hai chân tốt, đi lại được, cột sống hết lệch vẹo. Sau hai tháng mổ BN tiếp tục làm việc và học tập.

### III. ĐIỀU TRỊ BẰNG PHẪU THUẬT

#### 1. Phẫu thuật thoát vị cột sống cổ

Cắt bỏ đĩa đệm cột sống cổ có thể đi vào phía trước hoặc đi vào phía sau cột sống. Đường mổ đi vào phía sau có nhiều biến chứng và việc cắt bỏ đĩa đệm nhiều khi không thực hiện được. Người bệnh có thể bị liệt tứ chi, rối loạn nghiêm trọng chức phận hô hấp và tim mạch do tổn thương tuỷ cổ. Do vậy cắt bỏ đĩa đệm cột sống cổ được thực hiện chủ yếu bằng đường vào phía trước cột sống.



### **1.1. Cắt đĩa đệm không có hàn xương (discectomy without fusion)**

Cắt bỏ đĩa đệm bằng đường vào lối trước không có hàn xương (anterior cervical discectomy without fusion) là phương pháp kinh điển được áp dụng khá phổ biến cho đến hiện nay. Có thể tiến hành cắt bỏ hoàn toàn đĩa đệm và các gai xương phát triển về phía ống sống mà không gây tổn thương tuỷ và rễ thần kinh. Phương pháp an toàn và cho hiệu quả cao.

Vấn đề vẫn còn bàn cãi là có nhất thiết phải hàn xương đối với những trường hợp chỉ thoát vị một đĩa hay không?

Hầu hết các tác giả đều cho rằng nếu thoát vị một đĩa thì không nhất thiết phải hàn xương. Nhưng nếu thoát vị kèm mất vững cột sống hoặc thoát vị nhiều tầng thì sau khi cắt bỏ các đĩa đệm cần phải hàn xương vào gian đốt sống để đảm bảo cho cột sống vững chắc, không bị di lệch thứ phát sau mổ, đảm bảo chiều cao của đĩa đệm và độ uốn của cột sống cổ.

### **1.2. Cắt đĩa đệm có hàn xương (discectomy with fusion)**

Scoville W.B (1948) và Murand (1951) là những người đã đề xướng việc hàn xương phía trước cột sống cổ. Năm 1952, Abbot KH là người đầu tiên đã hàn xương vào phía trước của thân đốt sống cho một phụ nữ 21 tuổi vì tiêu mất thân đốt sống cổ C4 và C5. Dereymacker A (1954) đã báo cáo 34 trường hợp tương tự mà ông tiến hành làm trong cùng thời gian đó.

Smith GW và Robinson RA (1955) là người đầu tiên cắt đĩa đệm và hàn đốt sống bằng đường vào phía trước (cervical discectomy with interbody fusion), sau đó là Cloward RB (1958), Beiley RW và Badgley CE (1960) và nhiều tác giả khác như Risco và Ering (1964), Tsivyan và Osna (1966).

Mục đích hàn xương là làm cho cột sống vững chắc (stabilisation), tránh được di lệch đốt sống thứ phát sau mổ, duy trì được chiều cao của khoang gian đốt sống.

Phương pháp lấy đĩa đệm và hàn xương thân đốt sống phía trước của Cloward, Bailey, Badgley và Dereymacker, Robinson và Smith cho đến nay vẫn còn được áp dụng rộng rãi ở các nước (xem thoát vị đĩa đệm cột sống có ở chương 4).

Xương mào chậu tự thân được sử dụng để hàn xương giữa các đốt sống. Ngoài ra còn dùng xương đồng loại hoặc xương dị loại để ghép xương.

### **1.3. Cát đĩa đệm bằng kính vi phẫu thuật**

Cát bỏ đĩa đệm cổ dưới kính vi phẫu thuật cũng đã được tiến hành cách đây 30 năm. Hankinson HL và Wilson CB (1975); Kosary IZ và Braham J (1976) là những người tiến hành cắt bỏ đĩa đệm cột sống cổ dưới kính vi phẫu thuật bằng đường vào phía trước.

Hiện nay cắt bỏ đĩa đệm cột sống cổ dưới kính vi phẫu thuật không (hoặc có) kèm theo hàn xương đã trở thành công việc thường nhật và rất được quan tâm của các nhà ngoại khoa.

### **1.4. Cát đĩa đệm và hàn xương bằng các thiết bị nhân tạo**

Nhà thú y Bagby GW (1970) đã phát minh dụng cụ được gọi là “cái giỏ Bagby” (Bagby Basket). Ông đã dùng nó điều trị cho ngựa có hội chứng đi lảo đảo (wobbler syndrome) vì bệnh lý tuỷ do vận động quá mức cột sống cổ. Điều trị cho ngựa bằng phương pháp hàn xương đơn thuần cho kết quả thất vọng nên ông đã tìm phương pháp khác, đó là nhét cái lồng bằng sắt không gỉ (stainless steel cages) vào khoang gian đốt sống của ngựa, khoảng trống ở trong lồng đã cho phép xương phát triển và liền với nhau. Phẫu thuật này đã rất thành công, ngựa chạy được tốt.

Bagby đã hợp tác với Kuselich SD để chế tạo ra lồng BAK (còn gọi là lồng Kuselich), lồng được làm bằng titanium hình trụ có ren (threaded cylindrical titanium cage).

Từ đầu những năm 90 của thế kỷ trước, phương pháp lấy đĩa đệm và hàn xương bằng vật liệu nhân tạo được làm bằng titanium hoặc bằng sợi carbon đã được ứng dụng khá rộng rãi ở nhiều nước đối với thoát vị đĩa đệm cổ cũng như thoát vị đĩa đệm vùng thắt lưng.

Hiện nay người ta đã chế tạo nhiều dụng cụ khác nhau để thay thế cho việc hàn xương tự thân vào giữa các đốt sống theo các kỹ thuật kinh điển trước đây như kỹ thuật Cloward. Các dụng cụ này chủ yếu được làm bằng titanium hoặc từ các sợi carbon được gọi là lồng titan hoặc lồng carbon (titanium cage and carbon cage). Chẳng hạn lồng PEEK của hãng Intromed, lồng cespace của hãng Aesculap, lồng wing (wing spacers) của hãng Medinorm, lồng carbon của hãng AcroMed.

Một số lồng làm bằng titanium có cấu trúc rỗng ở giữa, khoảng rỗng này sẽ được nhét đầy xương vụn rồi đem cấy (implant) hay còn gọi là đặt (insertion) vào khoang gian đốt sống. Khoảng rỗng được nhét đầy xương vụn sẽ tạo điều kiện cho việc liền xương giữa hai thân đốt sống với nhau.

Mặc dù những lồng titanium hoặc lồng carbon được thiết kế có cạnh sắc hoặc những gai nhọn để cắm vào phần xóp của đốt sống, nhưng khả năng di lệch của các lồng này ra khỏi vị trí ban đầu vẫn có thể xảy ra. Do vậy để đảm bảo an toàn và chắc chắn, sau khi cấy các lồng này vào khoang gian đốt sống, người ta gia cố thêm bằng nẹp Caspar (hoặc nẹp Cerlock, nẹp Biomat, nẹp Frace) ở mặt trước của thân đốt sống cổ để giữ cho các lồng này không trật khỏi vị trí.

Hiện nay y văn đề cập khá nhiều đến vấn đề phẫu thuật lấy bỏ đĩa đệm cột sống cổ đồng thời hàn xương giữa các đốt sống bằng các lồng titanium hoặc lồng carbon có (hoặc không) gia cố thêm cho cột sống vững chắc bằng nẹp vít ở phía trước thân đốt sống (đối với cột sống cổ) hoặc vít vào cuống sống nếu mổ đi vào lối sau trong mổ đĩa đệm cột sống thắt lưng.

Meier U và cộng sự (2004, Đức) đã lựa chọn 6 loại lồng khác nhau để hàn đốt sống có điều trị cho 267 bệnh nhân bị thoát vị đĩa đệm cổ và tác giả đã đánh giá ưu nhược điểm của các loại lồng này. Theo Christodoulou A (2004, Hy Lạp) phẫu thuật đĩa đệm và đặt lồng titanium nhưng không dùng nẹp vít tăng cường cho 15 bệnh nhân, trong đó thoát vị một đĩa là 14 và thoát vị hai đĩa là 1 bệnh nhân. Những bệnh nhân này được theo dõi 7 năm sau mổ, nhận thấy không có trường hợp nào bị trật lồng ghép khỏi vị trí, duy trì được độ ưỡn của cột sống cổ và chiều cao của khoang đĩa đệm, tỷ lệ hàn xương cao. Theo Boviatsis EJ và cộng sự (2001, Hy Lạp) đã điều trị phẫu thuật lấy đĩa đệm cổ, hàn xương bằng lồng titanium có nẹp vít cho 28 bệnh nhân, nhận thấy kết quả tốt ở 78% sau mổ 1 tuần và tốt 90% sau 6 tháng phẫu thuật, thời gian nằm viện trung bình 3 ngày sau phẫu thuật

Điều có lợi của phẫu thuật đặt lồng vào khoang gian đĩa đệm đã được lấy bỏ là duy trì được độ ưỡn của cột sống (cervical lordosis) và chiều cao của khoang đĩa đệm, cho tỷ lệ hàn xương cao và tránh được việc chỉnh hình cột sống cổ (cervical orthoses) do đi lệch đốt sống sau phẫu thuật.

Ở nước ta, một số bệnh viện đã dùng lồng titanium của hãng B/Braun có tên là Cespace để cấy vào khoang gian đốt sống sau khi đã lấy bỏ đĩa đệm cổ (hình 3.4).

Lồng Cespace có cấu tạo hình trụ với chiều cao khác nhau từ 4, 5, 6 và 7mm. Chiều bên-bên có kính thước 14-16 mm và chiều trước-sau (chiều sâu) để đưa vào khoang gian đốt sống là 11,5-13,5mm .



**Hình 3.4:** Lồng Cespace nhìn thẳng và nghiêng (A và B).  
Dụng cụ để đặt Cespace (C) : tay cầm (2) và Cespace (1).

Bề mặt lồng Cespace được phủ bởi lớp plasmapore là titanium nguyên chất. Lớp plasmapore này có hai tác dụng:

- + Đảm bảo cho việc dính chắc với mặt trên và mặt dưới của đốt sống nhờ độ ráp của plasmapore.
- + Để cho sự cốt hoá và tạo xương vào bề mặt plasmapore.

Ở trung tâm của Cespace là khoảng trống cho phép nhét đầy xương vụn hoặc vật liệu giống xương (như san hô) vào đó để tạo cho sự cốt hoá giữa hai đốt sống với nhau.

Kỹ thuật mổ: rạch dây chằng dọc trước theo hình nhẵn và tiến hành lấy bỏ toàn bộ đĩa đệm và toàn bộ mặt sụn của thân đốt sống để Cespace tiếp xúc trực tiếp với phần xương xốp của thân đốt sống. Sau đó lựa chọn kích thước Cespace sao cho phù hợp với chiều cao đĩa đệm và phù hợp với cột sống của từng bệnh nhân rồi đặt Cespace vào khoang đĩa đệm. Nên đặt Cespace cách mép sau của thân đốt sống khoảng 1-2mm để tránh đè ép vào tuỷ, sau đó kiểm tra vị trí lồng Cespace bằng C-arm (màn hình tăng sáng) ở 2 tư thế thẳng và nghiêng.

## 2. Phẫu thuật thoát vị cột sống thắt lưng

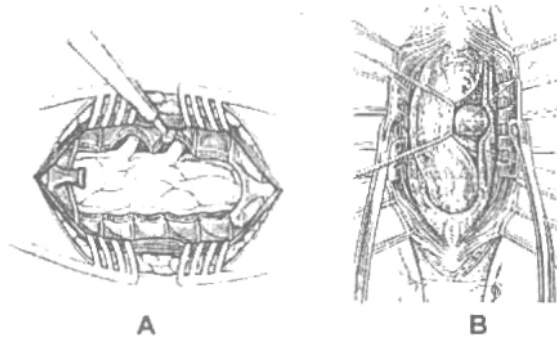
### 2.1. Cắt đĩa đệm bằng đường vào phía sau

Mổ mở (còn gọi là phẫu thuật truyền thống) để cắt bỏ đĩa đệm là phương pháp kinh điển, chuẩn mực (standard open discectomy) cho tới hiện nay vẫn còn được áp dụng rộng rãi và có hiệu quả ở các nước cũng như ở nước ta. Phẫu thuật đi bằng đường sau. Có 3 kỹ thuật mổ xương cung sau để vào cắt đĩa đệm, đó là: cắt cung sau, mổ cửa sổ xương, mổ dây chằng vàng.

#### 2.1.1. Cắt cung sau (*laminectomy*)

Chỉ định đối với thoát vị lớn, thoát vị trung tâm gây đau cả hai chân. Có thể cắt một hoặc hai cung sau đốt sống.

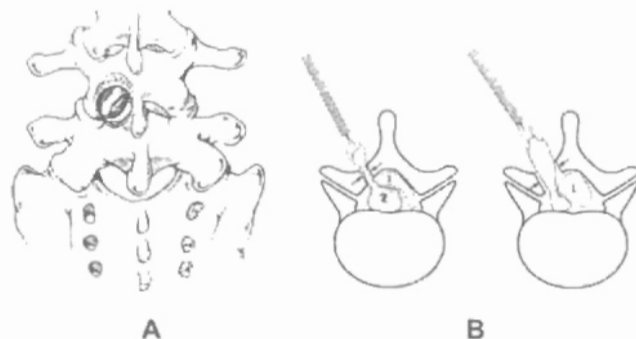
Nhược điểm của phương pháp này là làm cho cột sống yếu, vết mổ rộng dễ tạo nên sẹo dính chèn ép thần kinh về sau này. Do vậy cần hết sức chú ý là phải đảm bảo không cắt cung sau quá rộng và không làm tổn thương chân khớp cột sống (hình 3.5).



Hình 3.5: Cắt cung sau (A) và vén bao cùng sang bên (B) để lấy bỏ đĩa đệm

### 2.1.2. Mở cửa sổ xương (fenestration)

Chỉ định đối với trường hợp thoát vị lệch bên. Rạch da, cân cơ ở một bên của cột sống, sau đó tiến hành gặm bỏ một phần cung sau của đốt sống trên và một phần cung sau của đốt sống dưới. Cắt bỏ dây chằng vàng, vén rễ thần kinh vào trong rồi tiến hành lấy bỏ đĩa đệm bằng dụng cụ chuyên biệt. Bệnh viện 103 thường áp dụng kỹ thuật này (hình 3.6).



Hình 3.6: Kỹ thuật mở cửa sổ xương (A) và lấy đĩa đệm (B)

Kỹ thuật mở cửa sổ xương có ưu điểm ít gây tổn thương phần mềm cơ cạnh cột sống, đảm bảo cột sống vững sau khi mổ và là kỹ thuật hay được áp dụng nhất trong mổ thoát vị đĩa đệm cột sống thắt lưng.

### 2.1.3. Mổ dây chằng vàng (flavotomy)

Chỉ định đối với thoát vị lệch bên. Chỉ cắt bỏ dây chằng vàng mà không hề cắt một tí xương nào của cung sau. Phương pháp này hầu như không được thực hiện vì trường mổ hẹp và dễ gây tổn thương rễ thần kinh khi lấy đĩa đệm. Trong kỹ thuật vi phẫu, có thể áp dụng được đối với thoát vị đĩa đệm L5/S1 vì khe liên cung ở vị trí này rộng hơn các vị trí khác.

## **2.2. Cắt đĩa đệm thắt lưng bằng kính vi phẫu**

Cắt bỏ đĩa đệm thắt lưng bằng kính vi phẫu (microsurgery of lumbar disc herniation) được tiến hành đầu những năm 70 của thế kỷ XX.

Caspa WA (1977), Yasargil MG (1977) và Williams RW (1977) đã phổ biến dùng kính vi phẫu để cắt bỏ đĩa đệm cột sống thắt lưng.

Kỹ thuật:

- Tiến hành rạch da như đối với mổ mở, nhưng rạch da ngắn hơn (1,5-2cm).

- Tách cân cơ cạnh sống để bộc lộ được khe liên cung sau, đặt bàn tay động như mổ mở.

- Dưới kính vi phẫu thuật, tiến hành mở cửa sổ xương (hoặc chỉ mở dây chằng vàng) và cắt đĩa đệm. Rễ thần kinh, mạch máu, đĩa đệm và màng cứng tủy nhìn thấy rất rõ và khi tiến hành cắt đĩa đệm thuận lợi, không gây tổn thương rễ thần kinh và màng cứng tủy.

Hiện nay phẫu thuật vi phẫu đối với đĩa đệm cột sống thắt lưng đã được làm thường xuyên và rất nhiều nghiên cứu cho thấy kết quả tốt như mổ mở cắt đĩa đệm chuẩn (a standard open discectomy).

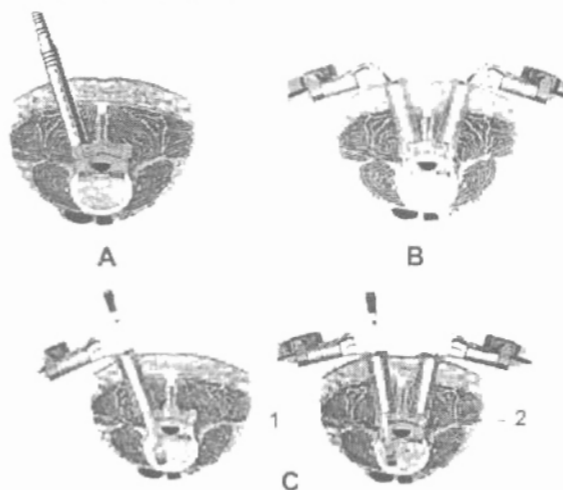
Theo McCulloch JA (1998) thì tiêu chuẩn vàng đối với cắt bỏ đĩa đệm cột sống thắt lưng vẫn là phẫu thuật mở (the gold standard for disc excision in lumbar disc herniation is an open discectomy) và mổ mở luôn đòi hỏi sự hỗ trợ to lớn của kính vi phẫu (microscope).

## **2.3. Cắt đĩa đệm thắt lưng bằng nội soi vi phẫu**

Kevin Foley và Maurice Smith (1997) đã giới thiệu phương pháp phẫu thuật cắt bỏ đĩa đệm nội soi vi phẫu (micro



endoscopic discectomy - MED). Kỹ thuật này được tiến hành nhờ các phương tiện dụng cụ sau (hình 3.7).



Hình 3.7: Dụng cụ cắt đĩa đệm nội soi.

A: Hệ thống ống banh để tách cơ; B: Ống nội soi gắn nguồn ánh sáng.

C: Cắt đĩa đệm một bên (1) hoặc hai bên (2)

- Hệ thống ống banh để tách cơ (tubular dilator): những ống banh này có kích cỡ khác nhau để nong dần (consecutive dilator) cho trường mổ đủ rộng để có thể tiến hành phẫu thuật được.

- Ống nội soi có gắn nguồn ánh sáng lạnh được đặt vào trong lòng ống nong cuối cùng.

- Màn huỳnh quang (C-arm) để xác định vị trí đĩa đệm.

Đây là tiến bộ trong phẫu thuật bệnh đĩa đệm cột sống thắt lưng. Đường rạch ngắn khoảng 1,5cm, không gây tàn phá cơ cạnh sống, thời gian nằm viện ngắn chỉ 1-3 ngày và cho hiệu quả cao. Phương pháp này đã được áp dụng năm 2001 tại Trung tâm chỉnh hình TP HCM:

#### **2.4. Cắt đĩa đệm và hàn xương bằng đường vào phía trước cột sống**

Với mục đích làm vững cột sống (stabilisation), sau khi lấy bỏ đĩa đệm người ta tiến hành đặt chốt xương (bone peg) vào khoang gian đốt sống. Phương pháp này còn được gọi là hàn xương lối trước (anterior lumbar interbody fusion - ALIF).

Theo Irger IM (1971) thì Osna AI (Nga, 1965) là người đầu tiên tiến hành kỹ thuật lấy đĩa đệm thắt lưng và hàn đốt sống bằng đường vào phía trước cột sống, ngoài phúc mạc. Kỹ thuật này tiến hành tương đối khó, nhiều biến chứng nguy hiểm có thể gây tổn thương động, tĩnh mạch chủ bụng hoặc động tĩnh mạch chậu gốc và thần kinh. Do vậy hiện nay rất ít người sử dụng kỹ thuật này.

#### **2.5. Cắt đĩa đệm và hàn xương tự thân bằng đường vào phía sau cột sống**

Cloward RB (1963) đã giới thiệu kỹ thuật lấy bỏ đĩa đệm thắt lưng và hàn xương gian đốt sống bằng đường vào phía sau (posterior lumbar interbody fusion - PLIF). Sau này Lin PM (1985) đã cải biên kỹ thuật này.

Tiến hành cắt bỏ cung sau đốt sống, lấy bỏ hoàn toàn đĩa đệm và lấy bỏ tấm sụn (cartilage plates) của mặt trên và mặt dưới hai đốt sống. Sau đó đưa mảnh chốt xương tự thân vào khoang gian đốt sống.

Kỹ thuật này được chỉ định khi có trượt đốt sống do thoái hoá (spondylolisthesis) hoặc trượt đốt sống có hở eo (isthmic spondylolisthesis). Sau khi lấy bỏ đĩa đệm, lấy bỏ các tấm sụn gian đốt và chốt xương mào chậu tự thân vào khoang gian đốt sống. Đồng thời người ta phải bắt nẹp vít qua cuống đốt sống để đảm bảo cho cột sống vững chắc, mảnh xương chốt không bị đẩy ra ngoài.

## **2.6. Cắt đĩa đệm và hàn xương lõi sau bằng các thiết bị nhân tạo**

Ray CD là người thiết kế lồng titanium đặt từng bên một vào phía sau cột sống. Cùng thời gian đó, Steffee là một trong những người có công lớn trong việc cố định bằng vít vào cuống sống (pedicle screw fixation), ông cho rằng để tăng cường cột trước của đốt sống cần phải bổ sung bằng việc cố định cột sau để chia sẻ tải trọng. Vì thế bắt vít vào cuống sống được phối hợp với đặt vật liệu thay thế vào khoang gian đốt sống. Bệnh nhân đầu tiên được điều trị bằng dụng cụ này cùng với nẹp vít qua cuống vào năm 1992.

Các lồng PLIF (posterior lumbar interbody fusion cages - PLIF cages) được chế tạo chủ yếu bằng titanium, bằng sợi carbon và cũng có loại làm từ xương. Nguyên liệu làm bằng xương thường có hình vòng.

Lồng PLIF có nhiều hình dáng khác nhau như hình trụ, hình hộp chữ nhật. Dạng hình trụ thường có ren (threaded) để bắt chắc vào khoang gian đốt còn dạng hộp có hình chêm để tăng độ ưỡn của cột sống. Theo Zeilstra DJ (2001, Netherlands) có 3 chỉ định để đặt các lồng PLIF:

- Chỉ định tuyệt đối (absolute indication):
  - + Chấn thương cột sống, u cột sống.
  - + Mất vững cột sống do thầy thuốc gây nên.
  - + Trượt đốt sống hở eo.
- Chỉ định tương đối (relative indication):
  - + Trượt đốt sống do thoái hoá.
  - + Đau cột sống thất lưng cơ học với tăng động trên phim X quang.
- Chỉ định hãn hữu (seldom indication):
  - + Mổ đĩa đệm thường quy (routine discectomy).

- + Có bất thường trên phim X quang.
- Hẹp ống sống ổn định (stable stenosis).

Vấn đề được đặt ra là dùng lồng PLIF có cần cố định cột sống phía sau hay không?

Mặc dù lồng có cấu trúc đảm bảo cho sự bám chắc vào khoang gian đốt sống, nhưng di lệch lồng ghép là không thể tránh khỏi. Hầu hết các tác giả đều cho rằng dùng lồng có kèm theo bất vít qua cuống sẽ làm tăng độ vững phía sau, làm giảm khả năng nén ép của cơ thể lên lồng ghép, cột sống đã được phân đều tải trọng. Tuy nhiên giá thành dụng cụ vít còn quá cao.

Chính những người sáng chế ra các loại lồng cũng có ý kiến trái ngược nhau về vấn đề đặt lồng đơn thuần và đặt lồng cùng với nẹp vít qua cuống. Theo Kuselich (sáng chế ra lồng BAK) và Ray thì cho rằng chỉ cần đặt lồng đơn thuần là đủ, không cần phải nẹp vít qua cuống. Trong khi đó Brantigan JW (người sáng chế ra lồng sợi carbon) lại cho rằng khi đã đặt lồng thì cần phải cố định phía sau bằng nẹp vít qua cuống.

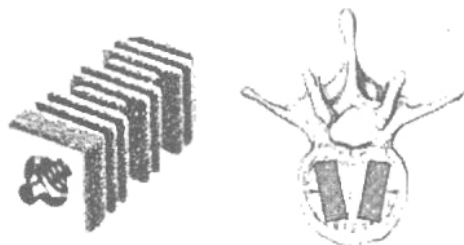
Zeilstra DJ (2001) đã thực hiện phẫu thuật lấy bỏ đĩa đệm và đặt lồng đơn thuần không có cố định nẹp vít cho 60 bệnh nhân và được theo dõi ít nhất 2 năm. Tất cả bệnh nhân đều thoát vị một đĩa. Theo dõi 48 bệnh nhân sau 2 năm cho thấy kết quả có cải thiện tốt là 41 BN (85%), không thay đổi 7 BN (15%) trong đó kết quả xấu có 4 bệnh nhân và rất xấu là một bệnh nhân. Không có bệnh nhân nào phải mổ lại và có 8 trong số 48 bệnh nhân thường xuyên điều trị phù trợ bằng thuốc và bằng vật lý trị liệu. Chụp phim không thấy lồng bị di lệch và đều thấy có hình ảnh tăng sáng trong khoang gian đốt sống nghĩa là có sự hàn xương (can xương).

Kim YS (1997, Korea) từ 1993-1996 tại trung tâm cột sống ở Khoa Ngoại Thân kinh của viện Yonsei đã tiến hành dùng lồng PLIF cho 1488 bệnh nhân đau do TVDD cột sống thắt lưng, trong đó 1130 bệnh nhân dùng lồng nhưng không có cố định cột

sống bằng vít qua cuống, 343 bệnh nhân có cố định vít qua cuống và 15 bệnh nhân hàn đốt sống bằng đường vào phía trước thân đốt sống (ALIF). Các lồng được dùng là lồng TFC, lồng carbon, lồng Kuselich (lồng BAK) và với lồng CH. Tất cả bệnh nhân được theo dõi 1, 3, 6, 12 và 24 tháng sau phẫu thuật. Tác giả nhận thấy như sau: cải thiện về lâm sàng và tỷ lệ hàn xương của hai nhóm chỉ dùng lồng đơn thuần và nhóm dùng lồng có cố định bằng nẹp vít là như nhau. Nhưng tỷ lệ biến chứng của nhóm dùng lồng có cố định bằng vít qua cuống là 4,2% đến 5,8% cao hơn nhóm chỉ dùng lồng đơn thuần (biến chứng 1,2%-4,4%). Nhưng tác giả lại kết luận rằng dùng lồng có cố định bằng vít qua cuống bằng đường vào lối sau có khả năng làm vững cột sống ngay sau phẫu thuật (three-collum stability).

Ở nước ta, một số bệnh viện cũng đã áp dụng hàn xương bằng lồng "Prospace" của hãng B/Braun hoặc của hãng Sino (lồng hình trụ có ren và rỗng ở giữa). Lồng prospace là hình khối chữ nhật, có ren (threaded) và được phủ lớp plasmore là titanium nguyên chất có tác dụng để bám chắc vào đốt sống và tạo điều kiện cốt hoá của xương vào lớp plasmore này, nhờ đó mà sự hàn xương giữa hai đốt sống có thể được thực hiện (hình 3.8).

Kỹ thuật: tiến hành cắt cung sau đốt sống, cắt bỏ hoàn toàn đĩa đệm cùng với hai tấm sụn trên và dưới. Sau đó đặt vào khoang gian đốt sống hai lồng titanium nói trên, đặt sao cho cân đối theo mặt phẳng sagittal (xem hình 3.8). Sau đó tiến hành cố định cột sống bằng nẹp vít qua cuống.



Hình 3.8: Lồng Prospace (bên trái) và đặt hai lồng Prospace vào khoang gian đốt sống (bên phải)

Năm 2005 chúng tôi phải phẫu thuật lấy bỏ lồng Prospace (lồng titanium) cho một bệnh nhân được mổ thoát vị đĩa đệm L3-L4 và được đặt một lồng Prospace vào khoang gian đốt sống, sau mổ bại yếu hai chân và đau nhiều. Chụp X quang cột sống thấy lồng Prospace bị trật ra sau chèn vào ống sống. Đáng lẽ cần đặt hai lồng Prospace (như hình 3.6) thì bệnh nhân chỉ được đặt một lồng và không được nẹp vít qua cuống, do vậy mà lồng bị trật khỏi vị trí và chèn ép tuỷ.

Vấn đề đặt ra là sau khi cắt bỏ đĩa đệm cột sống thắt lưng, có hàn xương bằng lồng titanium hay không, điều này vẫn còn là vấn đề cần được nghiên cứu.

Tiêu chí hàn xương để làm vững cột sống được coi trọng chủ yếu trong chấn thương chỉnh hình hơn là trong phẫu thuật thần kinh. Trong khi đó các nhà phẫu thuật thần kinh lại chú trọng đến kết quả hết đau của người bệnh. Do vậy việc hàn xương bằng lồng titanium nên tiến hành theo chỉ định của Zeilstra (đã trình bày ở trên) và chỉ nên áp dụng đối với chấn thương cột sống, trượt đốt sống do thoái hoá, trượt đốt sống hở eo hoặc chỉ định đối với thoát vị đĩa đệm gây mất vững cột sống.

## **2.7. Phương pháp cấy nhân đĩa đệm giả**

Các phẫu thuật cắt bỏ đĩa đệm với việc hàn xương có thể giải quyết được sự mất vững của cột sống nhưng nó lại gây hạn chế tầm vận động của cột sống. Nhân đĩa đệm giả là để bảo tồn tính linh hoạt của cột sống thắt lưng, đồng thời làm giảm thoái hoá cột sống và giảm đau thắt lưng thấp (low back pain).

Nhân đĩa đệm giả (prosthetic disc nucleus - PDN) gồm hai phần: phần có hình chêm phía trước và phần có hình chữ nhật phía sau. Mỗi phần có một viên bi hydrogel (hydrogel pellet) được bọc trong lớp polyetylen. Các chỉ thép platin-irid đánh dấu nằm trong mỗi một viên bi để nhìn thấy được khi chụp X

quang sau mổ. Nhân đĩa đệm giả cũng có nhiều kích cỡ khác nhau cho phù hợp với từng người.

Kỹ thuật: mở cửa sổ xương một bên hoặc hai bên, cắt bỏ nhân nhầy đĩa đệm. Sau đó cấy đĩa đệm giả vào khoang gian đốt sống. Nhân đĩa đệm giả được đặt từng cặp vào khe đĩa đệm song song với mặt phẳng sagittal.

Claudia Lotz RS (Đức); Charles D. Ray và Magdy Osman (Mỹ) đã tiến hành áp dụng cấy nhân đĩa đệm giả cho 11 bệnh nhân, tuổi 28-52 với thoát vị L3/L4, L4/L5 và L5/S1. Các bệnh nhân được theo dõi 4 năm sau mổ.

Kết quả: 1 trường hợp trật nhân đĩa đệm giả (PDN) phải mổ lấy bỏ và hàn đốt sống bằng lồng titanium; 4 bệnh nhân trên phim chụp X quang có biến dạng nhẹ mặt sụn, làm hẹp khoang gian đốt sống. Các tác giả cho rằng nhân đĩa đệm giả giúp cho bệnh nhân đỡ đau và nhân đĩa đệm giả hứa hẹn thay thế việc hàn đốt sống ở những bệnh nhân có thoái hoá đĩa đệm từ nhẹ đến trung bình.

Tuy nhiên đây cũng mới chỉ là bước đầu nghiên cứu về đĩa đệm giả, chưa được áp dụng nhiều và chưa có nhiều tài liệu nói về vấn đề này. Vì không có gì gia cố thêm để cho nhân đĩa đệm giả bám chắc được vào thân đốt sống, do đó không có gì đảm bảo rằng đĩa đệm giả không bị trật khỏi vị trí.

## Chương 4

# THOÁT VỊ ĐĨA ĐỆM CỘT SỐNG CỔ

---

---

Trong số 2450 trường hợp TVĐĐ cột sống được phẫu thuật tại Bệnh viện 103 từ 1998-2003 thì:

TVĐĐ cổ là 86/2450 (3,51%).

TVĐĐ cột sống ngực 5/2450 (0,21%).

TVĐĐ cột sống thắt lưng 2359/2450 (96,28%).

## I. ĐẶC ĐIỂM GIẢI PHẪU CỘT SỐNG CỔ

### 1. Các đốt sống cổ

Có 7 đốt sống cổ nhưng các đốt sống không hoàn toàn giống nhau. Người ta gọi đốt sống cổ C1 và C2 là đốt sống không điển hình, tức là đốt sống không có thân đốt và không có gai sống.

- Đốt sống cổ C1 hay còn gọi là đốt đội (atlas) được tiếp khớp ở mặt trên với hai lồi cầu của xương chẩm. Giống như các đốt sống cổ khác là cũng có lỗ ngang (động mạch đốt sống đi qua), có lỗ sống, nhưng khác là không có gai sống và không có thân đốt.

Đốt đội C1 không có thân đốt sống, mà chỉ có 2 cung: một cung trước và một cung sau. Mặt trước của cung sau có diện khớp để tiếp khớp với mòm răng của đốt cổ C2.



- Đốt sống cổ C2 hay còn gọi là đốt trục (axis) cũng có hai cung. Ở cung trước mọc lên một mòm gọi là mòm răng (dens) hay còn gọi là mòm odontoid. Mòm răng được coi như thân của đốt đội dính vào đốt trục, làm cho đốt đội (đốt cổ C1) có thể quay trên đốt cổ C2 theo trục đứng thẳng. Vì thế đốt trục (đốt cổ C2) còn được gọi là đốt quay (epistropheus). Mòm răng dài 1,5cm và là đặc điểm riêng của đốt sống cổ C2.

- Gai sau đốt sống cổ C7 rất lồi về phía sau. Khi cúi đầu, gai sống lồi ngay dưới da nên còn gọi là đốt lồi (vertebra prominens) và là mốc hay được ứng dụng trong lâm sàng.

- Thân các đốt sống cổ từ C3 đến C7: mặt trên các đốt sống này hơi lõm xuống dưới như hình yên ngựa (saddle) và rìa ngoài hai bên thân đốt sống phát triển nhô lên cao tạo thành mòm móc (uncus), mòm móc cao chừng 3-4mm. Mòm móc ôm lấy phần dưới của thân đốt sống trên tạo thành khớp móc cột sống (uncovertebral joints) hay còn gọi là khớp Luschka. Nhìn thẳng thấy đốt sống cổ phía trên như ngồi lên mặt trên của đốt sống cổ phía dưới. Khớp Luschka có tác dụng giữ cho đốt sống không bị di lệch sang bên khi chấn thương và giữ cho nhân nhầy đĩa đệm không thoát vị sang bên.

## 2. Lỗ ghép (Intervertebral foramen)

Lỗ ghép hay còn gọi là lỗ gian đốt sống có rễ thần kinh đi qua. Như ta đã biết, có 7 đốt sống cổ nhưng lại có 8 đốt tuỷ cổ. Từ tám đốt tuỷ cho ra các rễ thần kinh chui qua lỗ ghép như sau:

Rễ tuỷ cổ C1 chui qua khe giữa xương chẩm và đốt sống cổ C1.

Rễ tuỷ cổ C2 chui qua lỗ ghép giữa C1-C2.

Rễ tuỷ cổ C3 chui qua lỗ ghép giữa C2-C3.

Rễ tuỷ cổ C4 chui qua lỗ ghép giữa C3-C4.

Rễ tuỷ cổ C5 chui qua lỗ ghép giữa C4-C5.

Rễ tuỷ cổ C6 chui qua lỗ ghép giữa C5-C6.

Rễ tuỷ cổ C7 chui qua lỗ ghép giữa C6-C7.

Rễ tuỷ cổ C8 chui qua lỗ ghép giữa C7-D1.

Bình thường lỗ ghép có đường kính đứng dọc là 4-6 mm. Mặc dù lỗ ghép rộng hơn rất nhiều so với kích thước của rễ thần kinh, nhưng khi cột sống thoái hoá và phát triển các gai xương ở khớp móc-cột sống và khớp liên đốt sống sẽ gây hẹp lỗ ghép và chèn ép rễ thần kinh và động mạch đốt sống.

### **3. Lỗ ngang (transverse foramen)**

Lỗ ngang là đặc điểm riêng chỉ có ở đốt sống cổ mà các đốt sống khác không có. Trong các lỗ ngang có động mạch đốt sống chạy qua. Trong bệnh thoái hoá cột sống cổ, các gai xương ở mép trước bên của thân đốt sống phát triển vào lỗ ngang, kích thích vào đám rối thần kinh giao cảm quanh thành động mạch đốt sống sẽ gây nên hội chứng giao cảm cổ.

### **4. Ống sống và tuỷ sống**

- Ống sống cổ (cervical vertebral canal) có đặc điểm là rộng ở trên và hẹp ở dưới.

- Tuỷ sống cổ (cervical spinal cord): trong ống sống chứa tuỷ sống, màng tuỷ, các rễ thần kinh và dịch não tuỷ. Tuỷ sống cổ là phần rộng nhất so với các đoạn tuỷ ngực và thắt lưng.

Tuỷ sống cổ được cấp máu từ động mạch đốt sống. Động mạch đốt sống chạy vào lỗ ngang của đốt sống cổ C6 rồi chạy tới lỗ ngang của C1. Động mạch đốt sống nằm rất sát với khớp móc-cột sống và khớp liên đốt sống, do vậy khi thoái hoá cột sống phát triển các gai xương sẽ đè ép vào rễ thần kinh và động mạch đốt sống.

## 5. Đĩa đệm gian đốt sống

Cột sống cổ chỉ có 6 đĩa đệm. Giữa đốt sống cổ C1 và C2 không có đĩa đệm. Đĩa đệm giữa đốt sống cổ C2 và C3 là mỏng nhất so với tất cả các đĩa đệm cột sống, trong thực tế lâm sàng rất ít gặp thoát vị đĩa đệm cổ C2-C3.

Những đĩa đệm cột sống cổ còn lại thì rộng hơn và dày hơn so với đĩa đệm cột sống ngực và chúng dễ uốn dẻo hơn rất nhiều so với đĩa đệm ngực. Nhờ vậy cột sống cổ có tầm vận động rộng rãi hơn.

Đĩa đệm cột sống cổ có hình thấu kính hai mặt lồi (biconvex), ở phía trước dày hơn ở phía sau, nhờ vậy tạo nên sự uốn sinh lý của cột sống cổ.

Khi mới sinh, đĩa đệm cột sống sơ chiếm 1/3 chiều dài của cột sống. Sau 7 tuổi đĩa đệm chỉ chiếm 1/5 toàn bộ chiều dài cột sống cổ.

Cũng giống như các đĩa đệm cột sống khác, đĩa đệm cổ có khả năng căng phồng và chịu được lực ép rất lớn. Theo Mattiash HH (1956) thì tải trọng đè xuống đĩa đệm cổ C5-C6 là  $11,5\text{kg}/\text{cm}^2$ , trong khi đó tải trọng đè lên đĩa đệm thắt lưng L5-S1 là  $9,5\text{kg}/\text{cm}^2$ .

## II. LÂM SÀNG THOÁT VỊ CỘT SỐNG CỔ

### 1. Tuổi, giới và tỷ lệ thoát vị cột sống cổ

Theo McCulloch (1998) trong số 600 bệnh nhân được mổ vì phẫu TVĐĐ cổ từ 1984 đến 1995 thì nam giới là 327 (55%) và nữ giới là 273 (45%). Tỷ lệ đĩa đệm thoát vị theo McCulloch , Nguyễn Thị Tâm và Bùi Quang Tuyền như sau (bảng 4.1).

Theo Mark S. Greenberg (1997) thì thoát vị đĩa đệm cổ C4-5 là 2%; C5-6 là 19%; C6-7 là 69% và C7-T1 là 10%.

Bảng 4.1: Đặc điểm về tuổi và tầng thoát vị

Đặc điểm	McCulloch Số BN (%)	N.T.Tâm Số BN (%)	B.Q.Tuyền Số BN (%)
<b>Tuổi:</b>			
15-20	1 (< 1)	2 (1,74)	1 (1,16)
21-34	8 (13)	17 (14,78)	6 (6,97)
35-49	306 (51)	41 (35,65)	41 (47,67)
50-70	178 (30)	35 (30,44)	33 (38,37)
> 70	37 (6)	20 (17,39)	5 (5,81)
<b>Giới:</b>			
Nam	327 (55)	93 (80,87)	67 (77,90)
Nữ	273 (45)	22 (19,13)	19 (22,10)
<b>Số tầng TV:</b>			
Một tầng	325 (54,1)	62 (53,91)	67 (77,90)
Hai tầng	213 (35,5)	43 (37,39)	18 (20,93)
Ba tầng	55 (9,1)	10 (8,70)	1 (1,17)
Bốn tầng	7 (1,3)	00	00
<b>Tầng thoát vị:</b>			
C3-4	19 (3)	16 (13,91)	13 (15,11)
C4-5	32 (5)	13 (11,30)	18 (20,93)
C5-6	155 (26)	28 (24,35)	33 (38,37)
C6-7	118 (20)	5 (4,35)	3 (3,48)
C7-T1	1 (< 1)	00	00
C3-4 / C4-5	12 (1)	12 (10,43)	6 (6,97)
C4-5 / C5-6	38 (6)	19 (16,52)	6 (6,97)
C5-6 / C6-7	151 (25)	8 (6,96)	3 (3,48)
C3-4 / C5-6	4 (1)	2 (1,74)	2 (2,32)
C4-5 / C6-7	5 (1)	00	00
C6-7 / C7-T1	2 (< 1)	-	-
C5-6 / C7-T1	1 (< 1)	-	-
C3-4/C4-5/ và C5-6	11 (2)	9 (7,83)	1 (1,16)
C4-5/C5-6/ và C6-7	38 (6)	1 (0,87)	00
C3-4/C5-6/ và C6-7	1 (< 1)	00	-
C5-6/C6-7/ và C7-T1	4 (1)	-	-
C3-4/C4-5/ và C5-6/C6-7	5 (1)	-	-
C4-5/C5-6/ và C6-7/C7-T1	2 (< 1)	-	-

## 2. Triệu chứng lâm sàng TVĐĐ cổ

### 2.1. Triệu chứng chung

Triệu chứng lâm sàng được biểu hiện bằng 3 hội chứng: hội chứng chèn ép rễ, hội chứng chèn ép tuỷ và hội chứng rối loạn thần kinh thực vật.

Ở bệnh nhân bị TVĐĐ cổ có thể xuất hiện một, hai hoặc cả 3 hội chứng nói trên. Chụp CHT cho chẩn đoán quyết định đĩa đệm nào bị thoát vị.

#### 2.1.1. Hội chứng chèn ép rễ thần kinh

##### a. Đau

Triệu chứng đau xuất hiện sớm nhất và gặp nhiều nhất, biểu hiện:

- Lúc đầu đau mỗi vùng cổ gáy, đau có khi kéo dài một thời gian dài và đau tái đi tái lại nhiều lần.
- BN có thể chỉ đau vùng cổ -vai mà không hề đau lan xuống cánh tay, cẳng tay và ngón tay. Nhưng một số BN khác thì đau cổ -vai, dần dần lan xuống cánh tay một bên hoặc hai bên và cuối cùng đau lan xuống tận ngón tay.
- Đau có thể lan lên vùng chẩm và đỉnh đầu (gặp 60%) là do cơ cứng cơ cổ gáy.
- Thường biểu hiện đau sâu trong khối cơ cổ và vai mà không rõ rệt một điểm đau nào; cảm giác rất khó chịu: có khi đau buốt, đau nóng rát và đôi khi đau như có luồng điện giật xuống tay.
- Đau tăng khi vận động cổ như gập hoặc uốn cổ quá mức, hoặc đau tăng khi nghiêng đầu sang bên là do dây thần kinh bị kéo căng; đau giảm khi giơ cánh tay lên cao là do dây thần kinh được chùng lại.

- Tiến triển của đau: đau thường tái đi tái lại nhiều lần. Một số trường hợp có thể khỏi và hết đau hoàn toàn do được điều trị các thuốc giảm đau và chống viêm; nhưng một số khác có khi đau chỉ thuyên giảm một thời gian vài năm hoặc lâu hơn rồi sau đó đau lại, đau tăng lên và đau có tính chất cố định hơn.

*b. Rối loạn cảm giác*

Là triệu chứng chủ quan, người bệnh thường phàn nàn với thầy thuốc là tê bì và giảm cảm giác vùng bả vai hoặc tê như kiến bò ở lòng bàn tay và các ngón tay.

Vùng rối loạn cảm giác rất có giá trị để chẩn đoán rễ thần kinh bị tổn thương (ví dụ: tê bì ngón tay cái là do chèn ép rễ thần kinh cổ C6, tê bì ngón giữa do chèn ép rễ cổ C7 và tê bì ngón út là rễ cổ C8).

**2.1.2. Hội chứng chèn ép tuỷ**

*a. Chèn ép tuỷ mức độ nhẹ*

Giai đoạn đầu, đĩa đệm chèn ép rễ thần kinh, nhưng sau đó đĩa đệm chèn ép cả tuỷ sống. Chèn ép tuỷ mức độ nhẹ được biểu hiện rõ nhất là rối loạn vận động ở các mức độ khác nhau, mức độ nhẹ biểu hiện mất sự khéo léo của bàn tay trong các động tác như cầm bút viết, cầm đũa ăn, cài cúc áo hoặc đánh máy vi tính. Hai chân cảm thấy căng cứng như bị bó giò, đi lại khó khăn; có thể thấy tăng nhẹ phản xạ gối, gót; các dấu hiệu bệnh lý bó tháp chưa rõ: Babinski (-), Hoffman (-), chưa có dấu hiệu rung giật bàn chân.c

*b. Chèn ép tuỷ mức độ nặng*

Chân tay có thể còn co duỗi được nhưng không có khả năng đi lại, không có khả năng tự cầm đũa hoặc thìa để ăn, không tự cài được cúc áo, mọi sinh hoạt cá nhân đều phải có người trợ giúp.

Tăng phản xạ gân xương: rung giát bàn chân, phản xạ ha co (+); phản xạ bệnh lý Babinski (+). Hoffman (+). Mức độ nặng hơn la liệt hoàn toàn tứ chi.

Bại yếu tứ chi, theo Bùi Quang Tuyền (2007) gặp 44.18%; liệt tứ chi gặp 5,81%.

### *c. Hội chứng Brown-Sequard*

Thoát vị đĩa đệm cổ có thể gây nên hội chứng Brown-Sequard (còn gọi là hội chứng phân ly cảm giác) là do đĩa đệm chèn ép một nửa bên của tuỷ.

Ví dụ: thoát vị đĩa đệm cổ C3-C4 gây chèn ép nửa tuỷ cổ ở bên phải, biểu hiện lâm sàng: liệt tay và liệt chân kiểu trung ương ở nửa người bên phải (liệt nửa người cùng bên với đĩa đệm chèn ép tuỷ) nhưng lại còn cảm giác đau, nửa tuỷ cổ bên trái không bị chèn ép thì chân và tay bên đó không bị liệt nhưng lại mất cảm giác đau.

Theo Bùi Quang Tuyền (2007) thì hội chứng Brown-Sequard trong TVDD cổ là 4.65%.

### *2.1.3. Hội chứng rối loạn thần kinh thực vật*

Các hạch giao cảm cổ cho ra các sợi thần kinh giao cảm chạy vào tim, cơ quan nội tạng của ngực và bụng, cho các sợi giao cảm chi phối động mạch đốt sống và mạch máu của các rễ thần kinh. Do đĩa đệm chèn ép vào mạch máu đi theo rễ thần kinh, kích thích vào đám rối thần kinh giao cảm quanh động mạch đốt sống gây nên những triệu chứng giao cảm cổ.

Đau giao cảm cổ có đặc trưng là đau không rõ rệt một vùng nhất định nào, thường đau nửa người trên và được gọi là đau kiểu nửa áo khoác (semi-jacket type) (tức là đau từ ngực trở lên, đau lan xuống cánh tay, cẳng tay và ngón tay). Biểu hiện đau giao cảm có thể thấy như sau:

– Đau cơ ngực: đau tăng khi ho, khi hít thở sâu. Khi đau có cảm giác tức ngực, khó thở.

– Rối loạn vận mạch: biểu hiện tay lạnh, tím tái, tê cứng, phù nề và đôi khi không bắt được mạch quay khi giơ tay lên cao hoặc nghiêng đầu sang bên.

– Hội chứng giao cảm cổ sau (posterior cervical syndrome): do đĩa đệm kích thích vào đám rối thần kinh giao cảm quanh động mạch đốt sống làm cho mạch máu bị co thắt, gây nên tình trạng thiếu năng tuần hoàn tiểu não và thân não (biểu hiện: đau đầu vùng chẩm, thường đau vào buổi sáng, đau tăng khi vận động cột sống cổ; cảm giác buồn nôn và đôi khi nôn; cảm giác chùng chành và chóng mặt khi đi lại).

– Hội chứng tim (cardiac syndrome): người bệnh thường phàn nàn là đau ngực vùng trước tim, đau tăng khi quay đầu, giơ cánh tay lên cao hoặc khi ho, hắt hơi; đôi khi xuất hiện như cơn đau thắt ngực, nhưng điện tim ở những bệnh nhân này hoàn toàn bình thường, không thấy biểu hiện của tình trạng thiếu máu cơ tim; đau vùng trước tim, theo Bùi Quang Tuyền (2007) gặp 5,81%.

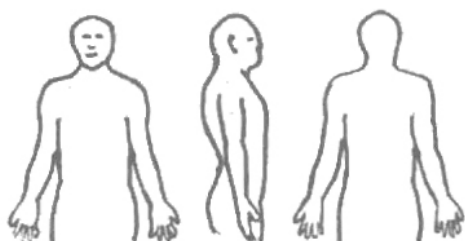
## **2.2 Triệu chứng thoát vị một đĩa đệm**

Dưới đây là triệu chứng lâm sàng của thoát vị đĩa đệm cổ gây chèn ép rễ thần kinh

### **2.2.1. Thoát vị đĩa đệm cổ C3-C4 (chèn ép rễ cổ C4)**

- Đau cổ, bả vai, ngực và vùng trước tim.
- Tê và giảm cảm giác vùng bả vai (hình 4.1).



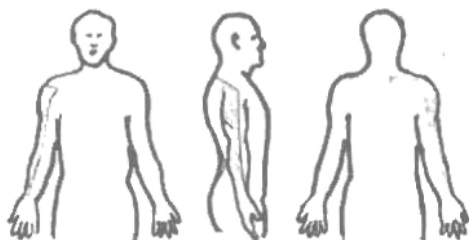


**Hình 4.1.** Rối loạn cảm giác do TVĐĐ cổ C3-C4

- Teo cơ gáy.
- Triệu chứng thần kinh có thể gặp như nấc, thay đổi giọng nói.

#### 2.2.2. Thoát vị đĩa đệm cổ C4-C5 (chèn ép rễ cổ C5)

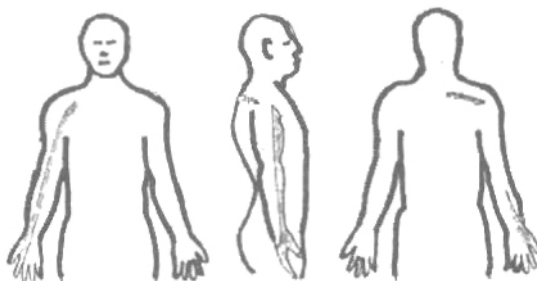
- Đau vai và cánh tay trước.
- Giảm cảm giác mặt ngoài khớp vai, cánh tay và cẳng tay (hình 4.2).
- Yếu động tác gơ tay lên cao (yếu cơ delta).
- Giảm phản xạ gân cơ nhị đầu.



**Hình 4.2.** Rối loạn cảm giác do TVĐĐ cổ C4-C5

### 2.2.3. Thoát vị đĩa đệm cổ C5-C6 (chèn ép rễ cổ C6)

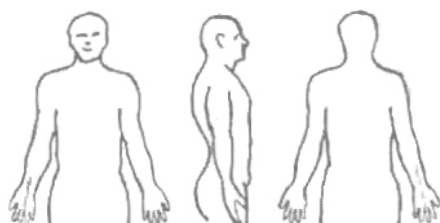- Đau vai, cánh tay, cẳng tay và đau ngón tay cái.
- Tê và giảm cảm giác cánh tay và ngón cái (hình 4.3).
- Teo cơ cánh tay.
- Yếu động tác gấp cẳng tay vào cánh tay.
- Giảm phản xạ trâm quay.



Hình 4.3. Rối loạn cảm giác do TVĐĐ cổ C5-C6

### 2.2.4. Thoát vị đĩa đệm cổ C6-C7 (chèn ép rễ cổ C7)

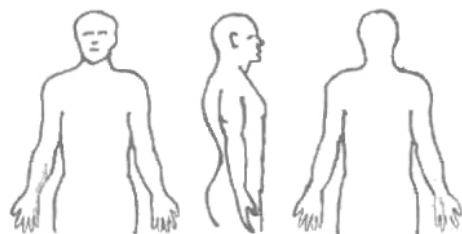
- Đau mặt ngoài cánh tay, cẳng tay và ngón giữa.
- Tê, giảm cảm giác ngón trỏ và ngón giữa (hình 4.4).
- Teo cơ cánh tay.
- Yếu động tác duỗi cẳng tay.



**Hình 4.4.** Rối loạn cảm giác do TVĐĐ cổ C6-C7

#### 2.2.5. Thoát vị đĩa đệm cổ C7-T1 (chèn ép rễ cổ C8)

- Đau cánh tay, cẳng tay, ngón nhẫn và út.
- Tê và giảm cảm giác ngón út và nhẫn (hình 4.5).



**Hình 4.5.** Rối loạn cảm giác do TVĐĐ cổ C7-T1

- Teo cơ lòng bàn tay (cơ liên cốt, cơ giạng và khớp ngón cái).
- Động tác nắm bàn tay yếu.

Thực tế, triệu chứng lâm sàng thoát vị đĩa đệm cổ ở nhiều bệnh nhân không biểu hiện đầy đủ như trình bày ở trên và cùng vị trí đĩa đệm thoát vị nhưng triệu chứng ở mỗi BN là khác nhau. Xin dẫn chứng 2 trường hợp dưới đây.

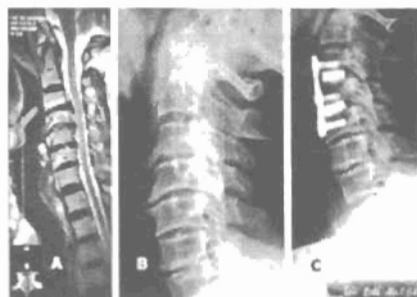\* *Trường hợp thứ nhất:* thoát vị 2 đĩa đệm cổ C3-C4 và C4-C5 nhưng bệnh nhân chỉ duy nhất có một triệu chứng là đau bồng rạt vùng bả vai (bệnh án 4.1).

**Bệnh án 4.1:** Bệnh nhân Bùi Quốc D. 68 tuổi; quê quán: Đoàn Đào, Phù Cừ, Hưng Yên. Nhập viện 09/04/2009; xuất viện 11/5/2009; số BA: 548.

Bệnh án được tóm tắt như sau: năm 1998 BN được điều trị thoái hoá cột sống cổ tại Khoa Nội thần kinh Bệnh viện 103, sau điều trị hết đau cổ gáy.

Cách đây 3 tháng xuất hiện đau lại vùng cổ gáy, đau lan xuống vùng liên bả vai hai bên, đau nặng hơn ở bên phải. BN có cảm giác đau bỏng rát, nhức nhối khó chịu; đau không lan xuống cánh tay, không lan lên cằm và đỉnh đầu. Được điều trị nhiều thuốc giảm đau chống viêm loại non-steroid và steroid nhưng không đỡ, đau ngày một tăng.

Chụp cộng hưởng từ phát hiện thoát vị 2 đĩa đệm cổ là C3-C4 và C4-C5. Ngày 29/4/2009 được phẫu thuật cắt bỏ 2 đĩa đệm C3-C4 và C4-C5, đặt 2 Cespace vào chỗ đĩa đệm vừa được lấy bỏ rồi đặt nẹp Caspar (hình 4.6). Sau mổ hết đau rất, vận động chân tay tốt và xuất viện 11/5/09.



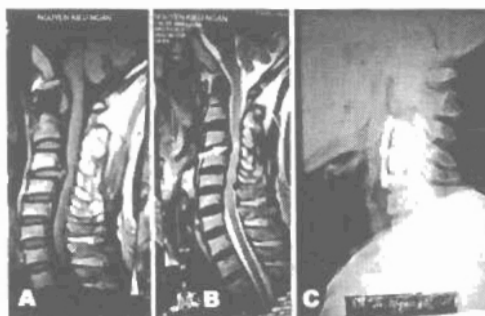
**Hình 4.6.** Hình ảnh thoát vị cổ C3-C4 và C4-C5 ở BN Bùi Quốc D. 68 tuổi. Ảnh CHT (A); ảnh Xquang cột sống trước mổ (B) và ảnh sau mổ (C): đặt 2 Cespace vào C3-C4 và C4-C5 có nẹp Caspar.

\* *Trường hợp thứ 2:* thoát vị 2 đĩa đệm cổ C3-C4 và C4-C5, bệnh nhân có biểu hiện chèn ép tủy, biểu hiện liệt nhẹ tay và chân (bệnh án 4.2).

**Bệnh án 4.2:** BN Nguyễn Kiều Ng. 70 tuổi. Quê: Phường Bắc Hồng; Hồng Lĩnh; Hà Tĩnh. Nhập viện 03 /6/2009; xuất viện 20/7/09; số BA 398, số LT 1005.

Bệnh án được tóm tắt như sau: từ 2005 BN đau âm ỉ vùng bả vai trái, đau lan xuống cánh tay, cẳng tay và bàn tay trái, kèm theo tê bì và buốt các ngón tay, dần dần đau lan sang tay phải và xuống hai chân. Gần đây đau lan lên vùng cằm, đôi khi đau vùng trước tim. BN được chụp CHT (hình 4.7) và nhập Viện 103.

Khám thấy: tay trái đau, tê buốt, không nắm được bàn tay và không cài được cúc áo. Tay phải sức cơ yếu nhưng còn cầm được thìa ăn cơm. Phản xạ Hoffman tay trái (++) . Hai chân đau và yếu chân phải (yếu tay trái và yếu chân phải), đi tập tễnh, khó khăn, cảm giác hai chân căng cứng, bó chặt, Babinski (-), tăng nhẹ phản xạ gân xương.



**Hình 4.7.** TVĐĐ cổ C3-C4 và C4-C5 ở BN Nguyễn Kiều Ng. 70 tuổi. Ảnh CHT thoát vị kèm tăng tín hiệu tủy trên ảnh T2W (ảnh B, mũi tên) và ảnh sau mổ cắt 2 đĩa đệm và đặt 2 Cespace và nẹp Caspar (ảnh C)

Phim CHT: thoát vị nặng C3-C4, tuỷ sống tăng tín hiệu trên ảnh T2W (ảnh B, mũi tên); thoát vị C4-C5 nặng nhiều bên trái trên ảnh cắt ngang.

Bệnh nhân được tiến hành phẫu thuật, cắt bỏ 2 đĩa đệm và đặt Cespace (ảnh C). Sau mổ 4 tuần, BN được xuất viện trong tình trạng hết đau, tay trái hồi phục vận động tốt, nắm tay chặt và đã cài được cúc áo; đi lại được, nhưng yếu.

### III. CHẨN ĐOÁN CẬN LÂM SÀNG TVĐĐ CỔ

#### 1. Chụp X quang cột sống cổ

Nếu bệnh nhân có biểu hiện đau mỏi cổ, đau vùng vai lan xuống cánh tay, gọi chung là hội chứng cổ-vai-cánh tay, trước hết cần chụp X quang quy ước để phát hiện những bất thường về cột sống cổ. Thông thường chụp 2 phim thẳng và nghiêng; cá biệt có thể chụp 4 phim: thẳng, nghiêng và 2 phim chệch 3/4 để kiểm tra lỗ ghép.

Đĩa đệm không cho hình ảnh trên chụp X quang quy ước, do vậy chỉ có thể đánh giá đĩa đệm một cách gián tiếp qua những thay đổi thân đốt sống, khoang gian đốt và những bất thường khác. Hình ảnh thay đổi xương cột sống cổ thường phản ánh tình trạng bệnh thoái hoá đĩa đệm ở giai đoạn muộn.

Phim chụp nghiêng cột sống cổ gián tiếp cho ta biết nhiều thông tin về bệnh lý đĩa đệm, cụ thể:

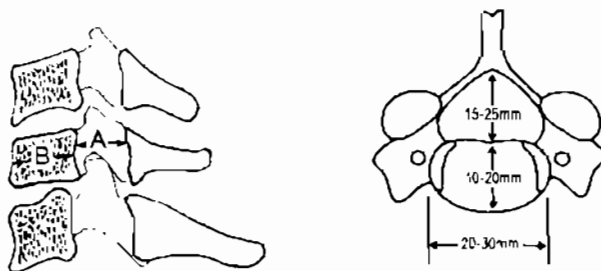
- Độ cong sinh lý của cột sống: bình thường cột sống cổ hơi cong ưỡn về trước. Vì đau, các cơ cổ co cứng làm cho cột sống mất đường cong sinh lý, các đốt sống không còn độ ưỡn, mềm mại mà trở nên cứng đơ. Hầu hết bệnh nhân TVĐĐ cổ đều bị mất đường cong sinh lý cột sống.

- Hẹp khoang gian đốt: đĩa đệm thoái hoá, mất nước, chiều cao đĩa đệm giảm làm cho khoang gian đốt sống hẹp lại.

Khoang gian đốt sống nào hẹp cần nghĩ tới khả năng thoái hoá và thoát vị. Cần chú ý ở người già thì hầu hết các đĩa đệm đều bị thoái hóa, nên nhiều khoang gian đốt bị hẹp.

- Phát triển các gai xương ở bờ trước hoặc bờ sau thân đốt sống.

- Có thể thấy hình ảnh hẹp ống sống: bình thường đường kính đứng dọc chính giữa ống sống cổ đo được khoảng 15-25mm (A), đường kính thân đốt sống là 10-20mm (B). Bình thường tỷ lệ  $A/B \geq 1$ . Theo cách tính tỷ lệ của Pavlov (Pavlov's ratio) thì nếu  $A/B < 0,8$  là hẹp ống sống (hình 4.8):



Hình 4.8: Tỷ lệ Pavlov và kích thước ống sống cổ

- Có thoát vị vào thân đốt sống (thoát vị Schmorl) không? Theo các tác giả thì thoát vị Schmorl gặp khoảng 2% các trường hợp thoát vị cổ.

- Có calci hoá dây chằng cột sống không? trên phim X quang thấy hình ảnh tăng cản quang ở dây chằng dọc trước hoặc dây chằng dọc sau, đó là tình trạng dây chằng ngấm vôi.

- Có trượt đốt sống không? Đốt sống cổ có thể trượt do thoái hoá hoặc đốt sống gặp góc biến dạng. Thường hay gặp ở những người lớn tuổi, tình trạng thoái hoá nặng gây biến dạng và làm mất đường cong sinh lý cột sống.

Chúng tôi chụp cột sống cổ quy ước cho 86 trường hợp nghiên cứu nhận thấy hình ảnh cột sống trên phim nghiêng như sau (bảng 4.3):

**Bảng 4.3:** Hình ảnh X quang cột sống

Hình ảnh	Số BN (%)
Mất đường cong sinh lý	69 (80,20)
Hẹp một khoang gian đốt	62 (72,09)
Hẹp hai khoang gian đốt	12 (13,95)
Gai xương thân đốt sống	65 (75,58)
Trượt nhẹ đốt sống	2 (2,32)
Gù nhẹ cột sống cổ	1 (1,16)
Giảm chiều cao 1 đốt sống	15 (17,44)
Giảm chiều cao 2 đốt sống	27 (31,39)
Hẹp lỗ ghép	31 (30,04)

Tóm lại: phim X quang cột sống cổ không cho ta biết được có thoát vị hay không và thoát vị ở đâu? thoát vị một đĩa hay nhiều đĩa? Mặc dù vậy chụp phim X quang là rất cần thiết để loại trừ những bệnh do u cột sống, lao cột sống, gãy hoặc trượt đốt sống do chấn thương.

Trước khi có chụp cộng hưởng từ thì chẩn đoán TVĐĐ cổ là rất khó khăn. Phẫu thuật TVĐĐ cổ được phát triển rộng rãi kể từ sau khi có máy cộng hưởng từ 1996 lại đây.

## 2. Chụp tủy cản quang (myelography)

Epstein và Davidoff (1951), Campbell và Phillips (1960) và nhiều tác giả khác đã báo cáo và giới thiệu chất cản quang đưa vào khoang dưới nhện để chẩn đoán TVĐĐ cổ. Chất cản quang trước đây được dùng là myodil là chất cản quang tan trong nước, không kích thích tủy.

Kỹ thuật chụp tủy cổ kinh điển được tiến hành như sau: bệnh nhân nằm nghiêng, gây tê khe liên gai sau của đốt sống L4-L5 rồi chọc kim. Lấy ra 5-8ml dịch não tủy, sau đó tiêm vào khoang dưới nhện 10-12ml myodil rồi rút kim, cho BN nằm



ngửa. Để bàn chụp hạ thấp về phía đầu, dưới màn hình nhìn thấy thuốc cản quang từ từ chạy đến đốt sống ngực D3 thì cho bệnh nhân nằm ngược lại, tức là nằm sấp để cho thuốc cản quang chạy vào khoang dưới nhện của cột sống cổ. Đầu BN để cao sao cho thuốc cản quang không chảy vào bể lớn. Thuốc cản quang dừng lại giữa cổ C1 và đốt sống ngực D2. Tiến hành chụp phim thẳng và nghiêng.

Trên phim thẳng và nghiêng có thể thấy được hình ảnh TVĐĐ, hẹp ống sống và những gai xương chèn ép tuỷ.

Những năm 90 của thế kỷ trước, Viện Quân Y 108 và Viện 103 đã tiến hành chụp tuỷ cản quang vùng cổ để chẩn đoán u tuỷ cổ bằng cách chọc kim vào bể lớn. Kỹ thuật được tiến hành như sau: bệnh nhân nằm ngửa, gáy tê ngay bờ dưới xương chũm sau vành tai rồi chọc kim vào khe giữa xương chẩm và đốt sống cổ C1. Rút ra 5-7ml dịch não tuỷ rồi tiêm vào 10ml omnipaque loại 300mg. Rút kim và tiến hành chụp phim thẳng và nghiêng. Kỹ thuật này tương đối dễ so với chọc kim vào ống sống thất lưng như trình bày ở trên. Phương pháp an toàn và cho hiệu quả cao.

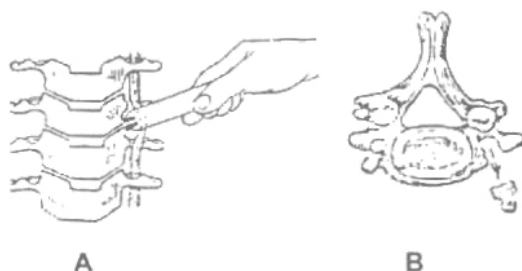
Hiện nay phương pháp chụp tuỷ cổ cản quang không còn được áp dụng vì đã có những phương tiện chẩn đoán hiện đại, đó là chụp cắt lớp vi tính và chụp cộng hưởng từ.

### **3. Chụp động mạch (angliography)**

Sự đè ép vào động mạch đốt sống gây nên hội chứng giao cảm cổ sau, biểu hiện lâm sàng là những triệu chứng đau vùng trước tim, đau đầu vùng chẩm gáy kèm theo đau cổ, chóng mặt buồn nôn, rối loạn tiền đình-ốc tai, đau tăng khi quay đầu sang bên.

Nguyên nhân đè ép động mạch đốt sống chủ yếu là do gai xương phát triển từ khớp móc cột sống đè vào động mạch đốt sống. Xung quanh động mạch đốt sống có rất nhiều những sợi thần kinh giao cảm. Không mấy khi chèn ép động mạch đốt sống

do đĩa đệm gây nên mà chủ yếu do gai xương. Chẩn đoán chèn ép động mạch chỉ bằng chụp động mạch đốt sống (hình 4.9).



**Hình 4.9:** Chèn đẩy động mạch đốt sống do gai xương (cắt bỏ gai xương (A) và gai xương đã cắt bỏ (B))

Chụp động mạch đốt sống được tiến hành theo phương pháp Seldinger. Chọc kim động mạch đùi, luồn catheter vào động mạch đùi, lên động mạch chủ ngực rồi vào động mạch đốt sống. Khi catheter nằm trong động mạch đốt sống, bơm 10-15ml thuốc cản quang loại hypaque hoặc visotrast, rồi tiến hành chụp một loạt phim ở tư thế thẳng và nghiêng.

Yumashev GS (1976) đã tiến hành chụp động mạch đốt sống cho 48 bệnh nhân nghi có hội chứng động mạch đốt sống và phát hiện 23 trường hợp động mạch đốt sống bị chèn đẩy bởi gai xương của khớp móc cột sống.

Điều trị có hiệu quả bằng phẫu thuật cắt bỏ gai xương giải phóng chèn ép động mạch đốt sống.

Hiện nay chụp mạch cộng hưởng từ (MRA) cũng có thể phát hiện được gai xương chèn ép vào động mạch đốt sống mà không cần phải chụp động mạch đốt sống theo phương pháp kinh điển nói trên.

#### **4. Chụp cắt lớp vi tính (CLVT)**

Trước khi có chụp CHT thì chẩn đoán TVĐĐ cổ chủ yếu dựa vào hình ảnh CLVT.

Để tránh bỏ sót chẩn đoán, bình thường phải cắt qua 4 đĩa đệm cổ C3-C4, C4-C5, C5-C6 và C6-C7. Các lớp cắt song song với mặt phẳng đĩa đệm, bề dày lớp cắt 1-1,5mm mới có khả năng xác định được đĩa đệm thoát vị.

Vì mỡ có tỷ trọng thấp (-50HU), cho hình tối trên ảnh cắt lớp vi tính. Nếu đĩa đệm thoát vị thì lớp mỡ ngoài màng cứng không nhìn thấy mà chỉ nhìn thấy nhân nhầy đĩa đệm có tỷ trọng cao hơn (+ 40HU).

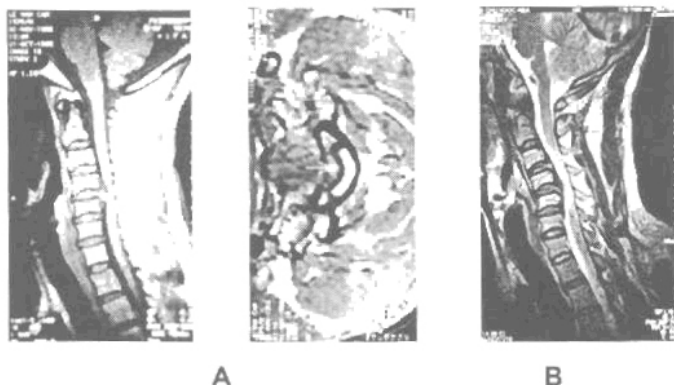
Rất ít tài liệu nói về chụp CLVT trong chẩn đoán TVĐĐ cổ, nhưng theo Mark S. Greenberg (1997) thì chụp CLVT cho kết quả tốt đối với thoát vị cổ C5-C6, không chính xác đối với C6-C7 do ảnh bị nhiễu (artifact) bởi xương vai và thân đốt sống. Kết quả rất kém đối với C7-D1. Để cho chẩn đoán chính xác, thường kết hợp chụp cắt lớp với tiêm thuốc cản quang vào ống sống, theo Greenberg phương pháp kết hợp này cho chẩn đoán chính xác (accuracy) tới 98% đối với TVĐĐ cổ.

Trong số 86 trường hợp TVĐĐ cổ được chẩn đoán và phẫu thuật tại Bệnh viện 103 thì không có trường hợp nào được chẩn đoán bằng chụp CLVT, tất cả bệnh nhân đều được chẩn đoán bằng cộng hưởng từ.

## **5. Chụp cộng hưởng từ**

Chụp cộng hưởng từ (CHT) là phương pháp chẩn đoán hiện đại thay thế cho tất cả các phương pháp chẩn đoán cận lâm sàng về TVĐĐ cổ từ trước tới nay.

Ưu điểm của chụp CHT là có thể chụp được ba mặt phẳng khác nhau: mặt phẳng ngang (axial), mặt phẳng dọc (sagittal) và mặt phẳng đứng ngang hay còn gọi là mặt phẳng qua trán (coronal hay frontal). Nhờ đó mà CHT cho ta biết chính xác vị trí thoát vị, mức độ thoát vị và những thay đổi tuỷ sống do đĩa đệm gây nên (hình 4.10).



**Hình 4.10:** TVĐĐ cổ C4-C5 (ảnh A) và TVĐĐ cổ cấp tính C4-C5 (ảnh B) gây phù tủy trên T2W

Đối với TVĐĐ thì chỉ cần chụp 2 mặt phẳng dọc và ngang là cho biết chính xác vị trí và hình thái thoát vị đĩa đệm.

Theo Pronin IN (1990) nghiên cứu hình ảnh cộng hưởng từ cho những thanh niên tình nguyện còn trẻ, khoẻ mạnh thấy kích thước trung bình của ống sống và tủy sống (kể cả nam và nữ) ở các đốt sống cổ như sau (bảng 4.4).

**Bảng 4.4:** Kích thước ống sống và tủy sống cổ

Đốt sống cổ	Kích thước ống sống (mm)	Kích thước tủy sống (mm)
C1	≥ 21	8
C2	≥ 20	7
C3	≥ 17	7
C4	14	6
C5	14	6
C6	14	6
C7	14	6

Nếu kích thước ống sống cổ từ C4 đến C7  $\leq$  12mm được coi là ống sống hẹp.

Bình thường thân đốt sống, tuỷ sống và rễ thần kinh cho cùng cường độ tín hiệu (isointensity) trên cả ảnh T1W và T2W.

Nhân nhầy đĩa đệm ở người trẻ chưa bị thoái hoá sẽ tăng cường độ tín hiệu (hyperintensity) trên ảnh T2W. Cường độ tín hiệu của đĩa đệm giảm cùng với tuổi cho nên ở người già hầu như các nhân nhầy đĩa đệm cột sống cổ đều bị thoái hoá, mất nước và cho cường độ tín hiệu thấp trên T2W.

Có thể thấy hình ảnh đĩa đệm thoát vị trên ảnh sagittal như sau:

- Giảm chiều cao đĩa đệm.
- Giảm cường độ tín hiệu trên ảnh T2W.
- Hướng đĩa đệm thoát vị ra trước, ra sau hoặc vào thân đốt sống (thoát vị Schmorl).

- Thoát vị có mảnh rời (sequestered fragments): mảnh đĩa đệm làm rách dây chằng dọc sau nằm tự do trong ống ống và có thể di trú lên trên hoặc xuống dưới. Theo Brown BW và Schwartz RH (1988) thì mảnh đĩa đệm nằm trong ống sống phát hiện chính xác trên CHT tới 88%, trong khi đó trên CLVT chỉ là 81% và chụp tuỷ cản quang chỉ có 58%. Còn theo Wilson DW và cộng sự (1991) thì chụp CHT cho chẩn đoán chắc chắn mảnh đĩa đệm tự do trong ống sống là 92%.

- Thay đổi kích thước và tăng cường độ tín hiệu tuỷ trên T2W cùng mức với đĩa đệm thoát vị (xem ảnh B, hình 4.4). Vùng tăng tín hiệu đó là do đĩa đệm chèn ép, thiếu máu tuỷ làm cho tuỷ bị tổn thương và dẫn đến phù tuỷ. Thay đổi tín hiệu tuỷ gặp khá nhiều trong TVĐĐ cổ. Theo Nguyễn Thị Tâm (2001), trong số 115 TVĐĐ cổ ra sau thì tăng cường độ tín hiệu tuỷ trên ảnh T2W cùng mức với đĩa đệm là 76 (66,09%).

- Thoát vị mềm hay thoát vị cứng: chỉ có CHT mới cho biết thoát vị mềm (soft disc) hay thoát vị cứng (hard disc) và thông qua đó các nhà lâm sàng lựa chọn phương pháp điều trị một cách cụ thể. Đối với thoát vị cứng không có chỉ định giảm áp đĩa đệm bằng tia laser vì không mang lại hiệu quả.

**Bảng 4.5:** Hình ảnh CHT

Hình ảnh CHT	Số BN	(%)
<b>Hình cắt dọc:</b>		
Phù tuỷ (T2W↑) (tín hiệu tuỷ)	36	41,18
Ổ rộng tuỷ (do chấn thương)	6	6,9
↓ tín hiệu đĩa đệm thoát vị	86	100
Đĩa đệm thoát vị ra sau	86	100
↓ tín hiệu nhiều ĐĐ	34	39,5
Thoát vị mềm (soft disc)	65	75,5
Thoát vị cứng (hard disc)	19	24,5
Thoát vị có mảnh rời	4	4,6
Hẹp ống sống	18	20,9
Tuỷ bị thắt hẹp nhiều chỗ	2	2,3
Mất đường cong sinh lý	69	80,2
Mất vũng cột sống (trượt nhẹ)	8	9,4
Giảm chiều cao thân đốt sống	51	59,3
Gai xương thân đốt sống	53	61,6
<b>Hình cắt ngang:</b>		
Thoát vị trung tâm	47	54,5
Thoát vị lệch bên phải	22	25,5
Thoát vị lệch bên trái	17	20

Ghi chú: ↑ : tăng; ĐĐ: đĩa đệm; ↓: giảm.

Phân tích hình ảnh CHT ở 86 bệnh nhân thoát vị cổ cho kết quả sau (bảng 4.5):

Trên ảnh cắt ngang (axial) cho biết đĩa đệm thoát vị trung tâm hay thoát vị lệch bên, thoát vị ngoài lỗ ghép. Do đặc tính giải phẫu cột sống cổ khác với đốt sống thắt lưng, nên thoát vị lỗ ghép hoặc ngoài lỗ ghép là ít gặp.

Hình ảnh thoái hoá cột sống cổ trên ảnh CHT cũng giống như trên ảnh X quang cột sống, biểu hiện mất đường cong sinh lý, giảm chiều cao khoang gian đốt sống, giảm chiều cao thân đốt sống và phát triển các gai xương.

#### IV. CHẨN ĐOÁN PHÂN BIỆT

Hội chứng cổ-vai-cánh tay (scapulohumeral cervical syndrome) do nhiều nguyên nhân gây nên, nhưng thường hay gặp do căn nguyên đĩa đệm. Do vậy, cần chẩn đoán phân biệt hội chứng cổ-vai-cánh tay do đĩa đệm với nhiều loại bệnh như: u túy cổ, lao cột sống cổ...

##### 1. U túy cổ

Có thể gặp u túy cổ cao hoặc u túy cổ thấp.

U túy cổ cao từ C1-C4 biểu hiện đau cổ gáy, cổ cứng, hạn chế vận động, đau lan xuống hai xương bả vai, chóng mặt và buồn nôn khi quay đầu sang bên, tứ chi bại yếu dần kiểu trung ương, dấu hiệu Hoffmann (+), Babinski (+). Nếu u gần lỗ chẩm sẽ kích thích hành tuỷ gây nấc, rung giật nhãn cầu, ứ phù gai thị, có thể xuất hiện khó thở.

U túy cổ thấp từ C5-D1 biểu hiện: đau cổ gáy lan xuống bả vai, cánh tay và ngón tay; cổ cứng, hạn chế vận động khi quay đầu; có thể xuất hiện hội chứng Claude Berna Horner do kích thích thân kinh giao cảm cổ; rối loạn vận động như bại yếu cơ delta, bại yếu cơ nhị đầu và cơ tam đầu cánh tay; nặng hơn có

thể bại liệt tứ chi (hai tay liệt ngoại biên và hai chân kiểu trung ương). Có thể gặp hội chứng Brown-Sequard khi u chèn ép một nửa bên tủy.

Trước đây chẩn đoán bằng chọc ống sống thắt lưng thấy tắc đường dẫn dịch não tủy, tăng albumin nhưng tế bào bình thường (phân ly albumin - tế bào).

Chụp cộng hưởng từ cho chẩn đoán quyết định.

## **2. U xương cột sống cổ**

U xương cột sống cổ lành tính ít gặp. Hay gặp u xương ác tính thứ phát do di căn từ nơi khác đến như phổi, giáp trạng, tiền liệt tuyến.

Đau vùng cổ gáy lan xuống bả vai cánh tay và xuống ngón tay là triệu chứng đầu tiên và là triệu chứng hay gặp nhất làm ta dễ nhầm do thoát vị đĩa đệm, hạn chế vận động cột sống cổ. Khi đột sống phá hủy thấy cổ như ngán lại, ấn gai sau đau dữ dội, bại yếu tứ chi thường xuất hiện nhanh.

Chụp phim X quang quy ước thấy thân đốt sống phá hủy và xẹp, mất hình ảnh cuống sống trên phim thẳng. Chụp cộng hưởng từ cho chẩn đoán chắc chắn u lành tính, u ác tính hay lao cột sống cổ.

## **3. Lao cột sống cổ**

Theo Tuli SM (1991) thì lao cột sống là thể hay gặp nhất, chiếm tới 50% các bệnh lao xương khớp nói chung. Lao cột sống là lao thứ phát do ổ tồn thương lao tiên phát từ cơ quan nội tạng như phổi, hạch ở trung thất, thận hoặc lao từ cơ quan khác.

Lao đốt sống ngực là hay gặp nhất, sau đó đến cột sống thắt lưng, lao cột sống cổ thường ít gặp.

Giai đoạn sớm của lao cột sống thường khó chẩn đoán chính xác. Giai đoạn muộn (giai đoạn toàn phát) biểu hiện toàn thân



gây sút, mệt mỏi, chán ăn, sốt nhẹ về chiều, da xanh, hay ra mồ hôi trộm, đau vùng cổ gáy lan xuống bả vai - cánh tay, hạn chế quay đầu, cổ như ngán lại, sờ thấy gai sau cột sống cò gồ lên, ấn đau. có thể thấy bại yếu tứ chi. Khám thấy dấu hiệu tổn thương tuỷ, tăng phản xạ gân xương, tự động tuỷ, Babinski (+), rung giật bàn chân.

Chụp X quang thấy tổn thương nham nhò mặt sụn gian đốt sống, đốt sống bị xẹp hình chêm, khoang gian đốt hẹp và có thể thấy ổ áp xe lạnh.

#### **4. Trượt đốt sống cổ C2**

Bệnh do chấn thương gây nên, thường là chấn thương nhẹ không gây tổn thương cột sống và tuỷ sống, người bệnh chỉ đau vùng chẩm gáy rồi khỏi. Một thời gian sau, có thể vài tháng hoặc một vài năm sau mới xuất hiện đau mỗi cổ gáy, hạn chế quay đầu, cổ như ngán lại, tê xuống tay, chân, bại yếu chân tay, đi lại khó khăn. Khám thấy gai sau đốt sống cổ C2 gồ ra sau.

Chẩn đoán chính xác trên phim chụp X quang quy ước, C2 trượt ra sau và C1 như gập về trước. Chụp cộng hưởng từ để biết tình trạng tuỷ bị chèn.

Cùng trong thời gian từ 1998-2003 chúng tôi đã gặp 6 trường hợp trượt C2 và đã phẫu thuật cố định chẩm cổ cho kết quả tốt.

#### **5. Hội chứng sườn cổ VII**

Do gai ngang đốt sống cổ C7 phát triển quá dài, gây kích thích, chèn ép vào đám rối thần kinh cánh tay. Biểu hiện đau vùng cổ gáy và lan theo rễ thần kinh xuống cánh tay, cẳng tay và ngón tay. Đau tăng khi quay đầu, ấn vùng hố trên đòn đau chói xuống cẳng tay và ngón tay.

Chụp X quang quy ước thấy gai ngang đốt sống cổ C7 dài như xương sườn.

## 6. Bệnh rỗng tuỷ (syringomyelia)

Đây là bệnh hay gặp ở tuỷ cổ và hành tuỷ. Bệnh ít gặp ở tuỷ ngực và thắt lưng. Rỗng tuỷ là sự hình thành ổ chính giữa ống nội tuỷ một cái hốc chứa dịch vàng khè.

Nguyên nhân thường do bẩm sinh và một số trường hợp là do hậu quả sau chấn thương.

Biểu hiện lâm sàng như sau:

- Rối loạn cảm giác kiểu phân ly, tức là còn cảm giác sờ mó, cảm giác sâu nhưng mất cảm giác đau và nóng lạnh.
- Teo cơ kiểu Aran-Duchenne: teo cơ bàn tay, teo cơ liên cốt bàn tay làm cho bàn tay bẹt mỏng trông giống bàn tay khỉ. Teo cơ gập làm cho bàn tay ở tư thế duỗi quá mức.
- Do chèn vào bó tháp biểu hiện liệt cứng 2 chân, tăng phản xạ gân xương, Babinski (+), tự động tuỷ (+).

Về chẩn đoán lâm sàng là cực kỳ khó khăn. Chụp cộng hưởng từ cho chẩn đoán sớm bệnh Syringomyelia. Trên ảnh CHT, khoang rỗng tuỷ có cường độ tín hiệu như dịch não tuỷ.

## 7. Bệnh xơ cứng cột bên teo cơ

Xơ cứng cột bên teo cơ (amyotrophic lateral sclerosis) là bệnh thoái hoá thần kinh tuỷ mà nguyên nhân còn chưa rõ ràng. Các nguyên nhân có thể là di truyền và mắc phải như viêm não tuỷ do virus, do chấn thương cột sống và tuỷ sống, do đột biến gen và bệnh tự miễn.

Biểu hiện lâm sàng như sau:

- Teo cơ (atrophic) do tổn thương tế bào vận động ở sừng trước tuỷ sống. Teo cơ chủ yếu ở hai bàn tay kiểu Aran-Duchenne tức là teo cơ liên cốt bàn tay làm cho bàn tay bẹt mỏng trông giống bàn tay khỉ. Cơ gập bàn tay bại yếu nên cơ duỗi cổ tay khoẻ hơn làm cho bàn tay luôn ở tư thế duỗi.

- Hội chứng tháp (+) do tổn thương bó tháp nằm ở cột bên của tuỷ sống (lateral sclerosis), biểu hiện tăng phản xạ gân xương, dấu hiệu bệnh lý bó tháp Babinski (+), Hoffmann (+), rung giật bàn chân (clonus).
- Rung giật sợi cơ, bó cơ ở cánh tay, cẳng tay hoặc ở bả vai, ở đùi.
- Không có biểu hiện rối loạn cảm giác ở vùng teo cơ.

Chẩn đoán quyết định còn khó khăn, cần phải khám kỹ lâm sàng, điện thần kinh, điện cơ và sinh thiết cơ. Chụp cộng hưởng từ có thể thấy kích thước tuỷ cổ thay đổi nhỏ hơn trên ảnh sagittal và tín hiệu tuỷ không đều trên ảnh axial. Tiến triển của bệnh nói chung ngày một xu hướng nặng lên. Việc điều trị cũng khó khăn, có thể dùng corticoid, các thuốc tăng dẫn truyền thần kinh như nivalin, citicolin, và tăng tuần hoàn não tuỷ như nootrotyl, cerebrolysin; xoa bóp, châm cứu và vật lý trị liệu kết hợp.

## V. ĐIỀU TRỊ

### 1. Điều trị nội khoa

Bệnh nhân có biểu hiện đau cổ-vai-cánh tay và tê xuống ngón tay thì trước hết phải được điều trị bảo tồn, tức là điều trị nội khoa, kết hợp các biện pháp khác nhau như bất động cột sống cổ, các thuốc giảm đau và chống co cứng cơ, các phương pháp vật lý trị liệu (xem chi tiết phần điều trị ở chương 3).

### 2. Điều trị bằng phẫu thuật

Bệnh nhân có hội chứng cổ-vai-cánh tay do cần nguyên đĩa đệm thì bao giờ cũng phải được điều trị nội khoa một cách quy củ bằng mọi biện pháp như nghỉ ngơi, thuốc và vật lý trị liệu và phải có thời gian điều trị nội khoa ít nhất từ 6 tháng trở lên mà không mang lại hiệu quả thì mới nghĩ đến việc can thiệp ngoại khoa. Theo tài liệu của nhiều tác giả nước ngoài thì có tới 80-

85% các trường hợp điều trị bảo tồn không mang lại hiệu quả, không hết đau, bệnh chỉ giảm tạm thời trong thời gian điều trị và tái phát đau sau khi ngừng điều trị.

## **2.1. Chỉ định**

Chỉ định phẫu thuật TVDD cột sống cổ phải căn cứ vào diễn biến lâm sàng của từng trường hợp cụ thể, căn cứ vào hình ảnh X quang cột sống và đặc biệt căn cứ vào những thay đổi bệnh lý của cột sống, đĩa đệm và tuỷ sống trên phim chụp CHT. Chỉ định có thể đúng với trường hợp này nhưng chưa thật đúng với trường hợp khác. Do vậy, có những chỉ định có tính chất tuyệt đối, nghĩa là nếu không mổ chắc chắn sẽ gây hậu quả xấu, tổn thương nặng các chức phận tuỷ; có những chỉ định có tính chất tương đối, nghĩa là vẫn còn sự cân nhắc giữa phẫu thuật và điều trị nội khoa. Có trường hợp người bệnh tha thiết được phẫu thuật sớm chỉ vì tay nhiều lúc tê dại khó chịu mặc dù trên phim CHT hình ảnh thoát vị chưa nặng. Nhưng có trường hợp chỉ định phẫu thuật là hoàn toàn đúng nhưng người bệnh chưa muốn phẫu thuật vì lý do nào đấy. Do vậy chỉ định phẫu thuật thoát vị đĩa đệm cổ là sự kết hợp hài hoà giữa chuyên môn, thầy thuốc và người bệnh.

Chỉ định phẫu thuật thoát vị đĩa đệm cổ dưới đây là căn cứ theo tài liệu nước ngoài và kinh nghiệm thực tế của chúng tôi, gồm chỉ định tuyệt đối và chỉ định tương đối.

### **2.1.1. Chỉ định tuyệt đối**

- Thoát vị đĩa đệm cấp tính do chấn thương (có hoặc không có tổn thương tuỷ).
- Thoát vị gây đau và teo cơ.
- Thoát vị gây bại yếu hoặc liệt tứ chi. Trên ảnh CHT tuỷ chèn ép mạnh và tăng tín hiệu tuỷ trên ảnh T2W.

- Thoát vị với hội chứng giao cảm cổ sau mức độ nặng mà trên phim chụp động mạch phát hiện gai xương chèn ép động mạch đốt sống.

### 2.1.2. Chỉ định tương đối

- Thoát vị gây đau có tính chất cố định (stable pain) mà điều trị nội khoa không có kết quả.

- Thoát vị với đau quá mức mà thuốc giảm đau không có tác dụng hoặc thời gian giảm đau ngắn.

- Bệnh nhân đã có biến chứng viêm, loét hoặc chảy máu dạ dày tá tràng do dùng thuốc giảm đau kéo dài.

- Thoát vị kèm mất vững cột sống do thoái hoá đĩa đệm gây nên thì cần phẫu thuật nhằm 2 mục đích là lấy đĩa đệm và đóng cứng cột sống (spondylodesis).

### 2.2. Chống chỉ định

- Bệnh nhân chưa được điều trị nội khoa.

- Trên phim CHT đĩa đệm chỉ lỗi nhẹ.

- Đau cổ-vai-cánh tay không do thoát vị đĩa đệm.

- Bệnh xơ cứng cột bên teo cơ không do đĩa đệm.

- Bệnh nội khoa đang tiến triển như lao phổi, suy thận, đái tháo đường, suy tim hoặc ung thư giai đoạn cuối.

- Vùng cổ trước viêm nhiễm, sưng tấy.

- Bệnh nhân đang sốt 38-39<sup>o</sup>.

- Bệnh nhân có biểu hiện tâm thần.

### 3. Các phương pháp phẫu thuật

Cắt đĩa đệm cổ chủ yếu bằng đường vào phía trước của cột sống. Phương pháp phẫu thuật bao gồm: cắt đĩa đệm không có hàn xương và cắt đĩa đệm có hàn xương.

### **3.1. Cắt bỏ đĩa đệm không có hàn xương**

Cắt bỏ đĩa đệm không có hàn xương hay còn gọi là cắt đĩa đệm đơn thuần (simple discectomy) là sau khi lấy bỏ đĩa đệm người ta không đưa bất cứ vật liệu gì để thay thế vào chỗ đĩa đệm vừa được lấy bỏ.

Hirsch D (1960) là người mô tả đầu tiên cắt bỏ đĩa đệm bằng đường vào phía trước cột sống mà không có hàn xương (anterior cervical discectomy without fusion). Cắt đĩa đệm không có hàn xương được chỉ định cho những trường hợp thoát vị một hoặc hai đĩa nhưng không kèm theo mất vững cột sống (không gây trượt đốt sống), không có hẹp ống sống.

Trong số 86 trường hợp phẫu thuật TVĐĐ cổ tại Bệnh viện 103 từ 1998-2003, chúng tôi tiến hành cắt bỏ đĩa đệm đơn thuần cho 81/86 (94,19%), chỉ có 5/86 (5,81%) là có ghép xương.

Từ 5/2008 lại đây, Bệnh viện 103 đã tiến hành cắt bỏ đĩa đệm có hàn xương (ghép xương hoặc đặt lỏng titanium) cho tất cả các trường hợp phẫu thuật đĩa đệm cổ.

Các bước tiến hành phẫu thuật cắt đĩa đệm cổ đơn thuần như sau:

- Tư thế bệnh nhân: BN nằm ngửa, kê gối nhỏ dưới vai để cho cột sống uốn tối đa; đầu quay về bên trái và mỏ vào vùng cổ bên phải.

- Vô cảm: gây mê nội khí quản.

- Kỹ thuật:

- + Sát trùng vùng mổ và rạch da. Đường rạch da theo nếp lằn cổ trên (nếu vào đĩa đệm cổ C3-C4 hoặc C4-C5); theo nếp lằn cổ dưới (nếu vào đĩa đệm cổ C5-C6 hoặc C6-C7).

Đường rạch da có thể chạy dọc theo cơ ức đòn chũm nếu mổ thoát vị 2 hoặc 3 đĩa đệm vì đòi hỏi vết mổ phải đủ rộng

- Cắt cân cổ nòng rồi sau đó đi vào khe giữa cơ ức đòn chũm và khí quản.

- + Ngón tay phẫu thuật viên phải xác định được động mạch chậu gốc, kéo động tĩnh mạch và cơ ức đòn chũm ra ngoài, che chắn và bảo vệ không để chúng bị tổn thương.

Khi tới mặt trước thân đốt sống, cắm kim vào khe đĩa đệm giữa 2 đốt sống rồi chụp phim đánh dấu để xác định vị trí đĩa đệm thoát vị (chụp bằng máy C-arm hoặc máy X quang di động).

- + Tiến hành lấy đĩa đệm bằng mắt thường hoặc bằng kính vi phẫu thuật. Thận trọng khi lấy đĩa đệm để không làm tổn thương rễ thần kinh, không làm rách màng cứng và tổn thương tủy.

- + Kết thúc cuộc mổ: đặt dẫn lưu vết mổ, khâu cân cơ cổ nòng và khâu da.

### **3.2. Cắt bỏ đĩa đệm có hàn xương**

Cắt bỏ đĩa đệm có hàn xương (discectomy with fusion) là sau khi lấy bỏ đĩa đệm, người ta đưa vật liệu thay thế vào chỗ đĩa đệm vừa được lấy bỏ với mục đích làm cho hai đốt sống dính lại với nhau để đảm bảo cho cột sống được vững chắc ngay sau mổ và tránh cho đốt sống không bị di lệch về sau này.

Do vậy, cắt đĩa đệm có hàn xương (fusion) còn được gọi là cắt đĩa đệm và làm dính đốt sống (spondylodesis).

Vật liệu để làm cho hai đốt sống dính lại với nhau bao gồm:

- Ghép xương tự thân (xương cánh chậu).
- Thiết bị nhân tạo làm bằng titanium được gọi là lồng titanium (titanium cage).

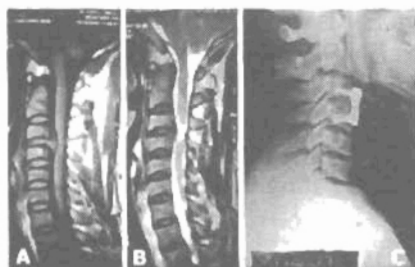
#### **3.2.1. Cắt bỏ đĩa đệm có ghép xương (bone graft)**

Smith GW và Robinson RA (1955) là những người đầu tiên đề xuất việc thực hiện cắt bỏ đĩa đệm có bằng đường vào phía trước cột sống có ghép xương. Sau đó là Cloward (1956); Beiley và Badgley (1960).

Các phương pháp kinh điển của các tác giả nói trên cho đến hiện nay vẫn được áp dụng khá phổ biến ở các nước cũng như ở nước ta.

McCulloch (1984-1995) đã mổ vi phẫu đĩa đệm cổ cho 600 trường hợp thì ghép xương (bone graft) là 98% và chỉ có 2% là không ghép xương. Tác giả cho rằng cắt bỏ đĩa đệm cổ có ghép xương cho kết quả tốt hơn là không ghép xương.

Thông thường lấy xương cánh chậu bên trái của người bệnh. Mảnh xương lấy để ghép có hình chêm (wedge) đặt sao cho vừa khít vào chỗ đĩa đệm vừa được lấy bỏ, sau đó đặt nẹp Caspar ở mặt trước đốt sống để giữ cho mảnh xương không bị trật khỏi vị trí (hình 4.11).



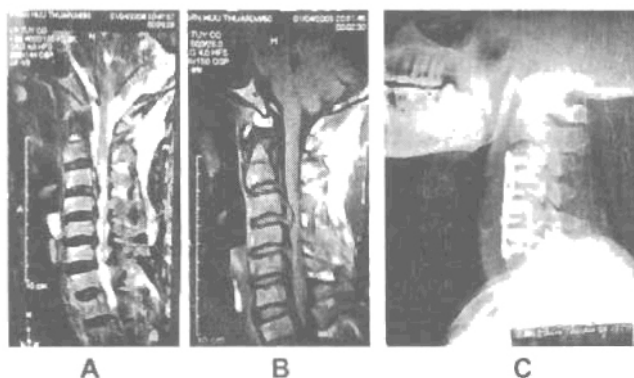
**Hình 4.11:** Hình ảnh TVĐĐ cổ C3-C4 (ảnh A và B) và ảnh sau mổ (C): ghép xương mào chậu và đặt nẹp Caspar ở BN Nguyễn Văn Đ. 49 tuổi, mổ ngày 26/12/2008.

### 3.2.2. Cắt bỏ đĩa đệm và đặt lồng Cespace

Hiện nay người ta đã chế tạo ra nhiều thiết bị khác nhau để thay thế cho việc ghép xương tự thân vào giữa các đốt sống theo các kỹ thuật ghép xương kinh điển trước đây của Robinson, Cloward hoặc của Beiley và Badgley.

Các thiết bị này được làm chủ yếu bằng titan (gọi là lồng titanium) hoặc bằng sợi carbon (được gọi là lồng carbon).





**Hình 4.12:** Hình ảnh thoát vị 3 đĩa đệm cổ: C3-C4; C4-C5; C5-C6 (ảnh A và B) và ảnh X quang sau mổ đặt 3 Cespace và nẹp Caspar (C) ở BN Phan Hữu Th. 59 tuổi, mổ ngày 11/5/2009; số BA 697.

Bệnh viện 103 cũng như nhiều bệnh viện khác ở nước ta hiện nay đang sử dụng lồng titanium có tên là lồng Cespace của hãng B/Braum.

Lồng Cespace là thiết bị nhân tạo được làm bằng titanium, bề mặt của lồng được phủ một lớp plasmapore là titanium nguyên chất có tác dụng làm cho lồng dính chắc với đốt sống và tạo cốt hoá ở bề mặt của Cespace.

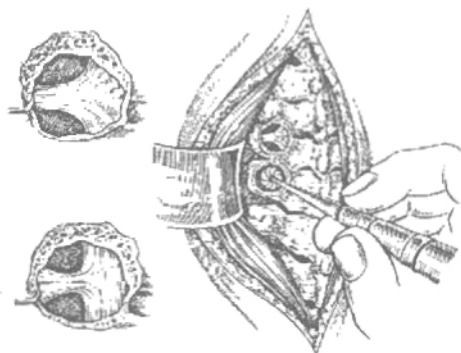
Từ tháng 5/2008 đến nay, Khoa Phẫu thuật thần kinh Bệnh viện 103 đã tiến hành cắt bỏ đĩa đệm có ghép xương tự thân (xương cánh chậu) hoặc đặt lồng Cespace cho tất cả các trường hợp thoát vị đĩa đệm cổ. Sau khi đặt chốt xương hoặc đặt Cespace vào vị trí đĩa đệm vừa được lấy bỏ, chúng tôi đặt nẹp Caspar ở ngoài để giữ cho xương hoặc Cespace không bị trật ra khỏi vị trí (hình 4.12).

#### 4. Phẫu thuật cắt đĩa đệm bằng đường vào lối sau

Theo Irger (1973) thì kỹ thuật kinh điển trước đây là cắt 1-2 cung sau đốt sống cổ, vén màng cứng sang bên để lấy đĩa đệm. Khi vén, nếu màng cứng quá căng không thể lấy được đĩa đệm và gai xương ở mặt sau thân đốt sống thì phải tiến hành mở màng cứng tuỷ, cắt bỏ dây chằng răng, vén tuỷ nhẹ nhàng sang bên và tiến hành lấy đĩa đệm.

Phẫu thuật lấy đĩa đệm cổ bằng đường vào phía sau rất khó khăn, có thể không lấy được đĩa đệm và làm cho cột sống yếu do phải cắt nhiều cung sau và đặc biệt là có nhiều biến chứng như gây tổn thương tuỷ và rễ thần kinh. Irger (1973) đã phẫu thuật cho 120 bệnh nhân thoát vị đĩa đệm cổ bằng cắt cung sau, kết quả: tốt 24,2%, tốt vừa 26,7% chưa được tốt ở 21,6%. Bệnh lý tuỷ tiến triển nặng lên ở 17,5% và kết quả tồi là 7,5%.

Từ những năm 1970, người ta đã sử dụng kỹ thuật mở lỗ ghép (foraminotomy) bằng máy khoan nhỏ có tốc độ cao (dùng máy khoan răng) để cắt một phần nhỏ của cung sau vào lỗ ghép để lấy bỏ đĩa đệm, có thể tiến hành một hoặc hai bên. Kỹ thuật này tránh được biến chứng gây tổn thương tuỷ (hình 4.13).



Hình 4.13: Mở cửa sổ xương kiểu “lỗ khóa” lấy đĩa đệm cổ ở lỗ ghép

Hiện nay việc lấy bỏ đĩa đệm cổ bằng đường vào phía sau và được thực hiện nhờ kính mổ vi phẫu (microscope) hoặc vi phẫu nội soi (microendoscopic discectomy). Có 2 kỹ thuật: cắt cung sau nhỏ kiểu lỗ khoá và cắt cung sau rộng giải phóng chèn ép.

– Cắt cung sau nhỏ kiểu lỗ khoá:

Mở xương kiểu lỗ khoá (keyhole microlaminotomy) được chỉ định trong những trường hợp sau:

+ Chấn chấn đĩa đệm nằm cạnh lỗ ghép chèn tuỷ và rễ thần kinh.

+ Gai xương ở mặt khớp chèn ép rễ và tuỷ.

+ Thoát vị mềm hoặc gai xương gây chèn ép rễ và tuỷ mạn tính mà các biện pháp điều trị bảo tồn không có kết quả.

Theo McCulloch (1998) thì kỹ thuật có thể tiến hành hai bên và lấy nhiều tầng đĩa đệm cùng một lúc.

Kỹ thuật: rạch da và cắt cân cơ hai bên gai sau đốt sống cổ để bộc lộ cung sau. Dùng máy khoan có tốc độ cao, khoan mở một lỗ nhỏ như lỗ khoá (keyhole) ở gần lỗ ghép. Dùng kim Kerrison loại nhỏ cắt dây chằng vàng để nhìn thấy rễ thần kinh và màng cứng tuỷ. Tiến hành lấy đĩa đệm dưới kính vi phẫu thuật.

– Cắt bỏ cung sau: tiến hành cắt cung sau rộng rãi (wide bilateral laminectomy decompression) được chỉ định trong những trường hợp sau:

+ Hẹp ống sống; đường kính ống sống nhỏ <13mm.

+ Cốt hoá dây chằng dọc sau.

+ Các bệnh lý khác trong ống sống như u tuỷ.

Kỹ thuật: có thể cắt một hoặc hai cung sau như phương pháp kinh điển. Dưới kính vi phẫu có thể cắt một phần mặt khớp rộng ra phía ngoài để nhìn thấy lỗ ghép dễ dàng hơn. Sau đó tiến hành lấy đĩa đệm bằng kính vi phẫu.

Nói chung hiện nay phẫu thuật cắt bỏ đĩa đệm cổ bằng đường vào phía sau ít được áp dụng mà chủ yếu bằng đường vào phía trước cột sống.

## VI. BIẾN CHỨNG, KẾT QUẢ PHẪU THUẬT VÀ CHĂM SÓC SAU MỔ ĐĨA ĐỆM CỔ

### 1. Biến chứng

- Biến chứng chung cho các phẫu thuật đĩa đệm cổ có thể gặp như sau: tổn thương động tĩnh mạch cảnh gốc, tổn thương khí quản và thực quản; biến chứng sau mổ như nuốt khó (dysphasia) và nói khàn (hoarseness) do phù nề hoặc co kéo nhánh thần kinh quặt ngược, nhiễm trùng vết mổ.

- Biến chứng riêng cho từng loại phẫu thuật đĩa đệm cổ như sau:

+ Biến chứng của ghép xương (bone graft) có thể gặp: trật mảnh ghép ra trước gây chèn ép thực quản làm nuốt khó, trật mảnh ghép ra sau gây chèn ép tuỷ, tiêu mảnh xương ghép, xẹp mảnh xương ghép, vỡ mảnh xương ghép và khớp giả.

McCulloch (1998) đã mổ vi phẫu cho 600 trường hợp đĩa đệm cổ có ghép xương, đã gặp một số biến chứng sau: nuốt khó 2%, tái phát đau 20%, đau cánh tay dai dẳng là 8%, nói khàn 2%, phẫu thuật lại 3,5% và tử vong dưới 1%. Thất bại của việc ghép xương gặp 30% là do: di lệch mảnh xương ghép, tiêu mảnh xương ghép, xẹp mảnh xương ghép, khớp giả và nhiễm trùng.

+ Biến chứng của đặt lồng Cespace có thể gặp như trật lồng ghép gây chèn ép thực quản hoặc chèn ép tuỷ, tuột vít hoặc gãy vít, vỡ lồng ghép.

+ Biến chứng của cắt bỏ đĩa đệm đơn thuần: trong số 86 trường hợp mổ đĩa đệm cổ đơn thuần, chúng tôi gặp biến chứng nhiễm trùng vết mổ 1,5%, nói khàn 1 (1,1%); trong 5 trường hợp có ghép xương thì có 1,1% cảm giác nuốt khó ở tuần đầu sau mổ, không có trường hợp nào trật mảnh xương ghép, không có tiêu xương hoặc vỡ mảnh xương ghép; tất cả các trường hợp đều can xương tốt.

## 2. Kết quả phẫu thuật

### 2.1. Kết quả cắt bỏ đĩa đệm đơn thuần

Căn cứ vào mô ở giai đoạn đau rã hay ở giai đoạn đã có biểu hiện tổn thương tuỷ, Bùi Quang Tuyến (2007) đã chia kết quả sau mổ làm 3 mức độ: tốt, khá và kém.

- Tốt: hết đau, phục hồi liệt (nếu trước mổ có liệt), trở về với công việc cũ.

- Khá: đỡ đau nhiều, liệt có hồi phục nhưng chưa hoàn toàn; còn đau nhẹ cổ -vai, phải dùng thuốc nhưng không thường xuyên. Trở về với công việc cũ hoặc chuyển công việc thích hợp.

- Kém: còn đau nhiều, liệt phục hồi kém, phải dùng thuốc giảm đau thường xuyên, những trường hợp phải mổ lại, mất khả năng lao động (bảng 4.6).

**Bảng 4.6:** Kết quả phẫu thuật (Bùi Quang Tuyến, 2007)

Lâm sàng		Số BN	Tốt (%)	Khá (%)	Kém (%)
Đau rã		32	4 (12,5)	27 (84,37)	1 (3,12)
Chèn ép tuỷ	Bại nửa người	11	3 (27,27)	5 (45,45)	3 (27,27)
	Bại tứ chi	38	2 (5,26)	24 (63,15)	12 (31,57)
	Liệt tứ chi TW	5	2 (40)	1 (20)	2 (40)
Tổng cộng		86	11 (12,79)	57 (66,27)	18 (10,93)

Kết quả ở bảng 4.6 cho thấy: nếu mổ ở giai đoạn đau rê (tức là mới chỉ đau và rối loạn cảm giác như tê bì), cho kết quả tốt và khá là 31/32 (96,88%). Kết quả ở nhóm bệnh nhân liệt tứ chi cho kết quả tốt và khá là 60%, kém là 40%.

Trong 86 trường hợp trên có 2 trường hợp phải phẫu thuật lại là do mổ lần thứ nhất không ghép xương, bệnh nhân đau tăng và cột sống gù thứ phát. Khi mổ lại có ghép xương thì cả 2 trường hợp đều cho kết quả tốt, bệnh nhân hết đau và xương cao tốt.

## 2.2. Kết quả cắt bỏ đĩa đệm vi phẫu có ghép xương

McCulloch (1998) đã tiến hành cắt đĩa đệm có ghép xương cho 600 trường hợp và theo dõi trong vòng 4 năm, đã chia kết quả sau mổ ra làm 2 mức độ: hài lòng và chưa hài lòng (bảng 4.7).

**Bảng 4.7:** Kết quả mổ đĩa đệm cổ vi phẫu (McCulloch, 1998).

Hài lòng (satisfactory)	
Hết hoặc một số còn đau cổ -vai	96%
Không hoặc một số còn phụ thuộc vào thuốc	99%
Trở về với công việc hoặc các hoạt động bình thường	97%
Chưa hài lòng (unsatisfactory)	
Còn đau cổ -vai	5%
Phụ thuộc vào thuốc giảm đau	1%
Giảm hoặc không có khả năng quay lại với công việc cũ	3%

## 2.3. Kết quả cắt bỏ đĩa đệm và hàn xương bằng lỏng titanium

Boviatasis E và cộng sự (2001) đã tiến hành cắt đĩa đệm cổ có hàn xương bằng lỏng titanium (lỏng Cerlock và lỏng Biomat)

cho 28 trường hợp, kết quả: đỡ đau nhiều sau mổ 22/28 (78%), đỡ đau không nhiều 6/28 (22%). Theo dõi 6 tháng sau mổ thì 90% đỡ đau nhiều và hồi phục vận động.

Biến chứng sau mổ 3 trường hợp (10,3%), trong đó: trật lỏng titanium (dislocation) khỏi vị trí là 2 trường hợp do không đặt nẹp Caspar; 1 trường hợp được đặt nẹp Caspar nhưng bị gãy vít.

### **3. Chăm sóc sau mổ thoát vị đĩa đệm cổ**

#### **3.1. Chăm sóc tại bệnh viện (hospital care)**

##### **3.1.1. Chăm sóc vết mổ**

Sau mổ về, BN được nằm ngửa, không gối đầu hoặc nếu có thì cho gối mỏng. Trong vòng 2-3 giờ sau mổ về không nên quay đầu sang bên để tránh di lệch mảnh xương ghép hoặc trật Cespace. Sau 4 tiếng có thể quay đầu nhẹ nhàng, nhưng càng hạn chế quay đầu càng tốt.

Sau mổ 6-8 giờ: nếu BN tỉnh táo, không nôn, đã trung tiện được thì có thể cho ăn nhẹ (cháo hoặc phở). Nếu nôn thì không được cho ăn và không cho uống vì có thể hít phải chất nôn vào phổi. Khi nào hết nôn mới được cho ăn và cho uống.

Sau 24 giờ rút dẫn lưu và bệnh nhân có thể nằm nghiêng nhẹ nhàng sang hai bên, nhưng càng hạn chế nằm nghiêng càng tốt.

Sau 48 giờ (sang ngày thứ ba sau mổ) thay băng vết mổ lần hai và nếu không có gì đặc biệt thì 7-9 ngày cắt chỉ và bệnh nhân có thể xuất viện sau 7-9 ngày mổ.

##### **3.1.2. Thuốc sau mổ**

– Chỉ cần truyền dịch 2 ngày đầu sau mổ về, ngày thứ ba không cần truyền vì bệnh nhân đã ăn được.

- Tiêm kháng sinh 7-8 ngày.
- Tiêm thuốc giảm đau non-steroid loại voltaren 75mg/tiêm bắp thịt ngày 1 ống, tiêm trong vòng 3-5 ngày cùng với thuốc bảo vệ niêm mạc dạ dày như cimetidin 0,2 (ống tiêm) hoặc zantac 50mg (ống tiêm); đồng thời kết hợp với các thuốc tiêu viêm và các thuốc bổ thần kinh khác.

### **3.2. Chăm sóc tại nhà (home care)**

#### **3.2.1 .Ngồi dậy, đi lại và đeo nẹp cổ**

Đối với những trường hợp thoát vị đĩa đệm cổ thông thường thì sau mổ 7-9 ngày cho đeo nẹp cổ rồi cho tập ngồi và tập đi lại nhẹ nhàng.

Đối với trường hợp thoát vị đĩa đệm do chấn thương cột sống cổ mà có liệt tay và chân ở các mức độ khác nhau thì nên nằm bất động 2-3 tuần sau mổ hoặc lâu hơn rồi hãy tập ngồi dậy. Lúc mới tập ngồi, cổ có thể đau và đầu chưa thể thẳng được. Nếu ngồi dậy thấy đau hơn, choáng váng thì hãy nằm bất động thêm thời gian. Khi ngồi đã vững, nếu liệt nhẹ, liệt không hoàn toàn thì hãy cho tập đứng và tập đi lại nhưng cần phải có người trợ giúp để tránh ngã.

Phẫu thuật TVĐĐ cổ do chấn thương có tác dụng làm cho cột sống vững chắc ngay sau mổ để có thể ngồi dậy sớm và phẫu thuật sẽ tạo điều kiện cho tuỷ được hồi phục nhanh hơn. Nhưng cần nhớ rằng, sự hồi phục vận động còn phụ thuộc vào mức độ giập tuỷ. Nếu giập tuỷ mức độ nặng thì sự hồi phục vận động đòi hỏi phải chờ đợi thời gian dài. Người bệnh cần phải tin tưởng, kiên trì tập luyện và điều trị kết hợp bằng nhiều biện pháp.

Khi ngồi dậy và tập đi lại phải đeo nẹp cổ. Theo kinh nghiệm của chúng tôi thì nên đeo nẹp cứng (rigid cervical collar).



### 3.2.2. Thời gian đeo nẹp bao lâu

Thời gian đeo nẹp bao lâu còn tùy thuộc vào mổ một đĩa hay nhiều đĩa đệm? mổ có hàn xương hay không hàn xương.

Theo McCulloch (1998) mổ vi phẫu đĩa đệm cổ thì thời gian đeo nẹp từ 2-20 tuần. Theo kinh nghiệm của chúng tôi thì thời gian đeo nẹp có thể dài hơn, cụ thể như sau:

- Nếu mổ 1 hoặc 2 đĩa đệm, có ghép xương hoặc đặt Cespace thì đeo nẹp ít nhất 2-4 tháng.
- Nếu mổ 3 đĩa đệm thì thời gian đeo nẹp phải 3-6 tháng.
- Đối với những trường hợp thoát vị đĩa đệm cấp tính do chấn thương có kèm theo liệt vận động tay chân thì cần đeo nẹp lâu hơn, có thể từ 6-12 tháng.
- Nếu cắt thân đốt sống để lấy đĩa đệm và ghép cốt xương (strut graft) thì thời gian đeo nẹp cổ phải ngoài 6 tháng (ngoài 24 tuần).

Chỉ đeo nẹp cổ khi đứng dậy và đi lại, nằm nghỉ và ngủ có thể tháo bỏ nẹp.

Sau thời gian quy định đeo nẹp nói trên, bệnh nhân có thể bắt đầu tập vận động nhẹ nhàng cột sống cổ (to begin gentle neck motion): nghiêng và xoay nhẹ nhàng đầu sang hai bên, không được làm mạnh và đột ngột; nếu thấy đau thì tạm nghỉ. Thời gian tập và số lần tập tăng dần.

Đối với những trường hợp cắt bỏ đĩa đệm có hàn xương mà không có biến chứng gì đặc biệt (không bị trật, không bị vỡ, không bị tiêu mảnh xương ghép hoặc không bị khớp giả) thì vận động cột sống cổ hồi phục như bình thường sau mổ 2-6 tháng.

### 3.2.3. Có phải dùng thuốc giảm đau nữa không

Rất nhiều trường hợp sau mổ hết hoàn toàn đau và hết tê tay thì không cần dùng thuốc làm gì.

Một số trường hợp sau mổ vẫn còn cảm thấy đau mỏi cổ gáy, đau vai hoặc đau cánh tay hoặc còn tê thì nên dùng thuốc giảm đau chống viêm loại mobic hoặc voltaren, uống hoặc tiêm một vài ngày và đỡ đau thì ngừng thuốc.

Một số trường hợp mổ đĩa đệm ở giai đoạn đã bị liệt tay chân (liệt nhẹ hay nặng) thì sự hồi phục vận động sau mổ thường chậm và phải có thời gian. Nên dùng thuốc giảm đau và thuốc hồi phục thần kinh theo chỉ dẫn của thầy thuốc.

Đối với thoát vị do chấn thương cột sống cổ có kèm theo liệt tay và chân thì sự hồi phục vận động phải chờ thời gian ít nhất 6-12 tháng và nên dùng thuốc phục hồi thần kinh như methylcoban, nivalin, paralys hoặc thuốc bổ thần kinh thuộc nhóm citicolin. Ngoài ra phải tích cực tập vận động, xoa bóp để chống teo cơ, cứng khớp.

## Chương 5

# THOÁT VỊ ĐĨA ĐỆM CỘT SỐNG NGỰC

---

---

Middleton GS và Teacher JH là những người mô tả đầu tiên trường hợp thoát vị đĩa đệm cột sống ngực cấp tính ở người đàn ông sau bê một thanh sắt nặng vào năm 1911.

Adsson (1922) đã phẫu thuật lấy bỏ đĩa đệm ngực VI (T6) ở bệnh nhân được chẩn đoán nhầm là u sụn (chondroma). Tovi D và Strand R (1960) đã đưa ra một công trình nghiên cứu chi tiết (monograph) về 14 trường hợp TVĐĐ cột sống ngực.

- Tỷ lệ thoát vị đĩa đệm cột sống ngực: trong tổng số 2450 trường hợp TVĐĐ được phẫu thuật tại Bệnh viện 103 từ 1998-2003 có 5 trường hợp TVĐĐ cột sống ngực, chiếm 0,21%.

Theo Russel T (1989) tỷ lệ thoát vị đĩa đệm ngực là 4,5%. Theo Mark S. Greenberg (1996) thì TVĐĐ ngực từ 0,25 - 0,75%.

Tỷ lệ TVĐĐ cột sống ngực nói chung là hiếm gặp và theo thống kê của các tác giả cũng rất khác nhau. Yumashev GS (1973) đã thu thập số liệu của các tác giả đã được công bố từ 1950 đến 1964 nhận thấy tỷ lệ thoát vị đĩa đệm ngực trung bình là 0,8% (bảng 5.1).

**Bảng 5.1:** Tỷ lệ thoát vị đĩa đệm ngực

Tác giả, năm	Số TVĐĐ ngực trên tổng số TVĐĐ cột sống	Tỷ lệ (%)
Shonbaur, 1952	2/91	2
O Connel, 1955	5/116	4,3
Samotokin, 1962	5/130	2,3
Isumida và Ikeda, 1963	3/232	1,3
Logue, 1952	11/250	4,4
Kroll và Reiss, 1951	17/350	4,8
Irger et al, 1964	4/369	1,1
Abbot và Retter, 1956	12/600	1,8
Fineschi, 1955	1/1048	0,1
Kite et al, 1957	10/1145	0,8
Arseni and Nash, 1963	23/279	0,7
Love và Kiefer, 1950	12/5500	0,2
<b>Tổng cộng</b>	<b>104 / 12809</b>	<b>0,8</b>

- Tầng đĩa đệm thoát vị: thoát vị đĩa đệm cột sống ngực gặp ít nên không có nhiều tài liệu nghiên cứu được công bố trên các tạp chí về vấn đề này. Theo Lee SH và cộng sự (1999), Kruse và cộng sự (2001) và 5 trường hợp TVĐĐ cột sống ngực được phẫu thuật tại Bệnh viện 103 thì tỷ lệ thoát vị ở các tầng như sau (bảng 5.2).

Theo Endres S và cộng sự thì từ 1986-1998 chỉ có 8 trường hợp thoát vị đĩa đệm ngực được phẫu thuật.

Theo Arseni (1963) thì quá một nửa trường hợp thoát vị đĩa đệm ngực gặp ở 3 đĩa thấp nhất đó là T9-T10, T10-T11 và T11-T12. Bảng 5.2 cho thấy thoát vị ở T10-T11 gặp nhiều hơn cả. Thoát vị đĩa đệm cổ, ngực và thắt lưng có điểm chung là thoát vị những đĩa cuối bao giờ cũng gặp nhiều hơn.

**Bảng 5.2:** Tầng thoát vị đĩa đệm ngực

Tầng thoát vị	Lee và CS (1997-1999)	Kruse và CS (2001)	B.Q.Tuyển (1998-2003)
<b>Một tầng:</b>			
T3-T4	2	0	0
T5-T6	1	1	0
T6-T7	3	0	0
T7-T8	2	1	1
T8-T9	1	1	0
T9-T10	2	1	0
T10-T11	3	4	2
T11-T12	1	0	2
T12-L1	0	3	0
<b>Hai tầng:</b>			
T8-T9 và T9-T10	1	0	0
<b>Cộng</b>	<b>16</b>	<b>11</b>	<b>5</b>

Theo Lee SH và cộng sự thì thoát vị một tầng là 15/16 (93,75%) và chỉ có 1 trường hợp thoát vị hai tầng (2,25%).

Chen CF và cộng sự (2004) thông báo một trường hợp thoát vị hai tầng cấp tính đột sống ngực T9-T10 và T11-T12 và tác giả cho rằng chưa thấy y văn nói về thoát vị đĩa đệm 3 tầng ở cột sống ngực.

Nhưng theo Ohnishi K (Japan) và cộng sự thì từ 1998-2002 đã phẫu thuật cho 12 trường hợp thoát vị đĩa đệm ngực đa tầng.

## I. ĐẶC ĐIỂM GIẢI PHẪU

Có 12 đốt sống ngực được liên kết với nhau bởi các đĩa đệm, khớp liên đốt sống và các dây chằng, chúng có những đặc điểm riêng đặc trưng của từng bộ phận.

## 1. Đốt sống

Thân đốt sống ngực dày hơn đốt sống cổ, đường kính ngang và đường kính trước sau thân đốt sống gần như bằng nhau.

Mỏm ngang (còn gọi là gai ngang) có diện tiếp khớp với lõi củ sườn (tuberculum costae), đây là đặc điểm mà cột sống cổ và cột sống thắt lưng không có.

Gai sống (gai sau) to và chúc xuống dưới, các gai sau chồng lên nhau như mái ngói (overlap one another like tile on a roof). Do vậy cột sống ngực có đặc điểm tương đối vững chắc nhờ có mười hai đôi xương sườn tiếp khớp với tất cả các phần của đốt sống ngực.

## 2. Nhân nhầy đĩa đệm

Nhân nhầy đĩa đệm đốt sống ngực mỏng và nhỏ hơn các đĩa đệm khác, được bảo vệ ở hai bên là khớp sườn-cột sống (trừ đốt sống ngực T12). Nhờ đó mà đĩa đệm ngực ít bị chấn thương, ít bị thoái hoá và thoát vị đĩa đệm ngực ít xảy ra hơn các đoạn cột sống khác. Vì ít thoái hoá nên gai xương ở phía sau đốt sống ngực cũng ít xảy ra.

Ở đoạn cổ thì tổng chiều cao đĩa đệm bằng 40%, còn ở đoạn ngực thì tổng chiều cao đĩa đệm chỉ bằng 20% chiều cao của cột sống.

Cột sống ngực ít di động nên ít gây chấn thương đĩa đệm gian đốt sống.

Tỷ lệ thoát vị đĩa đệm tăng từ trên xuống dưới. Theo Arseni (1963) trong số 171 thoát vị đĩa đệm chỉ có vài trường hợp xảy ra ở đốt sống ngực T1 đến đốt sống ngực T5; hơn 10 trường hợp ở đốt sống ngực T6 đến đốt sống ngực T8; 20 trường hợp ở đốt sống ngực T9 và tổn thương ở ba đĩa đệm thấp nhất (đĩa đệm ngực T10, T11 và T12) chiếm hơn một 1/2 tất cả các trường hợp bệnh lý đĩa đệm ngực.

Theo Yumashev GS (1973) thì thoát vị đĩa đệm ngực T11-T12 là hay gặp hơn cả.

### 3. Tuỷ sống

Tuỷ sống nằm trong ống sống. Ống sống to hơn tuỷ sống (tuỷ chỉ chiếm 3/5 của ống sống).

Trong quá trình phát triển thì cột sống phát triển nhanh hơn so với tuỷ sống. Ở bào thai 6 tháng tuổi, tuỷ sống đạt tới đốt sống cùng S1 và ở trẻ mới sinh thì tuỷ sống đạt tới đốt sống thắt lưng L3. Ở người lớn thì tuỷ sống tận hết ở bờ trên đốt sống L2 bởi một đầu hình nón gọi là nón cùng (conus terminalis). Ở đầu nón, có một dây cùng (filum terminale). Dưới đốt sống L2 không còn tuỷ sống mà chỉ có các rễ thần kinh tụm lại thành đuôi ngựa (cauda equina).

Về phương diện chức phận thì tuỷ sống gồm có 3 khu: khu trước (khu vận động), khu giữa (khu thực vật, vận động cơ trơn và cảm giác nội tạng) và khu sau (khu cảm giác).

- Tuỷ sống tách ra hai rễ: rễ trước vận động và rễ sau cảm giác. Hai rễ chập lại thành dây thần kinh sống.

- Thần kinh giao cảm: trung tâm giao cảm chỉ có ở chất xám của tuỷ sống, giữa sừng trước và sừng sau, đi từ đốt tuỷ cổ C8 đến đốt tuỷ thắt lưng L3. Các trung khu ở tuỷ có liên quan với các trung khu ở não (vỏ não, nhân xám trung ương, đồi thị và các nhân ở vùng dưới đồi). Từ các trung khu ở tuỷ sống, các sợi giao cảm mượn đường đi của rễ trước của dây thần kinh sống vào nhánh thông trắng (rami communicans albi) để chạy vào các hạch giao cảm ở cạnh cột sống (gọi là sợi trước hạch). Từ các hạch cạnh sống cho ra các sợi chạy vào các dây thần kinh sống và phân phối vào các thành mạch máu, cơ trơn và các tuyến (gọi là các sợi sau hạch). Các triệu chứng lâm sàng thoát vị tuỷ ngực có liên quan chặt chẽ với thần kinh giao cảm. Dưới đây là sơ đồ phân bố giao cảm cho các cơ quan nội tạng của đoạn tuỷ sống (bảng 5.3).

**Bảng 5.3:** Phân bố giao cảm ngực tới các cơ quan

Tầng đốt sống ngực	Chi phối cơ quan nội tạng
T1→T5	Tim
T6→T9	Dạ dày
T7→T10	Gan và túi mật
T9→T12	Ruột
T10	Tinh hoàn, buồng trứng
T11→L1	Thận và niệu quản
L1→L4	Cổ tử cung
L2→L4	Bàng quang

– Mạch máu tuỷ: động mạch cấp máu nuôi tuỷ gồm động mạch tuỷ trước và động mạch tuỷ sau.

+ Động mạch tuỷ trước: các động mạch gian sườn sau ở ngang đốt sống ngực T3-T4 tách ra các động mạch rễ trước, chúng hợp lại với nhau thành động mạch tuỷ trước và chạy chính giữa mặt trước tuỷ. Động mạch tuỷ trước chia ra hai nhánh, nhánh chạy lên trên tiếp nối với động mạch tuỷ trước của đoạn tuỷ cổ và nhánh đi xuống dưới để nối với động mạch tuỷ trước của động mạch Adamkewicz. Động mạch tuỷ trước nuôi 2/3 trước của tuỷ.

Perese D và Fracasso G (1969) đã nghiên cứu chi tiết kích thước động mạch rễ và tĩnh mạch rễ ở 30 xác người chết (mà những người này trong suốt cuộc đời họ không hề có triệu chứng tổn thương tuỷ) cho thấy chỉ có 6 đến 8 trường hợp động mạch rễ có đường kính 400-800µ, trong khi đó phần lớn chỉ có 150-200µ. Một vài đốt tuỷ chỉ có một động mạch rễ cấp máu cho tuỷ. Đoạn tuỷ từ ngang đốt sống ngực T1 đến đốt sống ngực T10 có rất ít mạch máu nên sự đè ép động mạch tuỷ trước do gai xương hoặc do đĩa đệm có thể gây nên tình trạng đột quỵ tuỷ do thiếu máu (ischemic insult).



Theo Mikeev và cộng sự (1972) thì đột quỵ tủy (spinal stroke) gây nên bởi bệnh hư xương sụn cột sống chủ yếu xảy ra ở đoạn tủy cổ, rồi đến đoạn tủy thắt lưng và rất ít xảy ra đối với đoạn tủy ngực.

+ Động mạch tủy sau: có hai nhánh động mạch tủy sau chạy song song ở hai bên phía sau tủy. Động mạch tủy sau bắt nguồn từ động mạch rễ sau, cấp máu cho 1/3 sau của tủy.

## II. LÂM SÀNG THOÁT VỊ ĐĨA ĐỆM NGỰC

Chỉ căn cứ vào những triệu chứng lâm sàng thường là rất khó chẩn đoán vì không có triệu chứng nào là đặc trưng cho thoát vị đĩa đệm cột sống ngực. Chẩn đoán quyết định dựa chủ yếu vào hình ảnh cận lâm sàng. Tuy nhiên những triệu chứng lâm sàng dưới đây là cơ sở để chẩn đoán thoát vị đĩa đệm ngực.

### 1. Đau

Đau là triệu chứng thường thấy ở phần lớn bệnh nhân và có những đặc điểm sau:

- Đau ở cột sống ngực lan từ sau lưng ra trước theo rãnh xương sườn, gọi là “đau kiểu vành đai” (girdle pains) hoặc đau lan xuống cơ thành bụng.

- Đau âm ỉ và không rõ ràng ở vùng liên bả vai. Không có tư thế giảm đau, khi ngồi bệnh nhân cứ phải vận vẹo người hoặc thậm chí nằm nghỉ ngơi trên giường bệnh nhân cũng phải trở mình liên tục vì đau.

- Bệnh nhân phần nào đau nóng rất ở thành ngực, nhất là về ban đêm.

- Đau tăng khi gõ lên đỉnh gai sau đốt sống bị thoát vị, chẳng hạn gõ lên gai sau đốt sống ngực T11 và T12 gây đau vùng tim và mạch nhanh, hạn chế vận động cột sống, chụp phim thấy cột sống vẹo sang bên.

- Có khi phát hiện thấy đau cơ quan nội tạng như đau tinh hoàn (testicula pain), đau bụng hoặc đau lan xuống mông và đùi làm ta dễ nhầm đau do thoát vị đĩa đệm cột sống thắt lưng.

## **2. Rối loạn cảm giác**

Rối loạn cảm giác biểu hiện từ tăng cảm, giảm hoặc rối loạn cảm giác đau với biểu hiện tê, khó chịu lan xuống hai chân.

## **3. Thay đổi phản xạ gân xương**

Tùy vị trí mà phản xạ gân xương có thể giảm hoặc tăng phản xạ gối và phản xạ gót. Nếu thoát vị đĩa đệm ngực cao từ đốt sống ngực T9 trở lên, có thể thấy tăng phản xạ gân xương ở chi dưới, có dấu hiệu rung giật bàn chân, tổn thương đường tháp, dấu hiệu Babinski (+), Rossolimo (+). Nhưng nếu tổn thương chèn ép tuỷ do các đĩa đệm thấp như đĩa đệm T9-T10, T10-T11 và T11-T12 thì giảm phản xạ gân xương, không có hoặc không rõ ràng dấu hiệu rung giật bàn chân, phản xạ bệnh lý bó tháp không rõ.

## **4. Rối loạn vận động**

Rối loạn vận động biểu hiện bại (paresis) một hoặc hai chân tiến triển một cách từ từ. Hay biểu hiện co thắt cơ bụng và hai chân, bệnh nhân có cảm giác như bó dò hai chân, hai chân cứng đơ, đi lại khó khăn.

Thoát vị đĩa đệm ngực cấp tính gây bại yếu hai chân là cực kỳ hiếm gặp. Arnold PM và cộng sự (2004) đã thông báo hai trường hợp vào viện với biểu hiện yếu hai chân tiến triển nhanh do TVĐĐ ngực.

## **5. Rối loạn vận mạch**

Rối loạn vận mạch (vasomotor disturbances) của chi dưới (do đau rễ kéo dài gây co mạch) là triệu chứng rất hay gặp trong

thoát vị đĩa đệm ngực. Biểu hiện giảm nhiệt độ hai chi dưới, lạnh, tróc vảy da, móng chân khô và dễ gãy.

Rối loạn chức năng cơ quan đáy chậu như bí tiểu, bí đại tiện và rối loạn sinh dục.

### **6. Hội chứng nội tạng (visceral syndrome)**

Đau vùng trước tim còn gọi là “hội chứng đau thắt ngực giả” (pseudoanginous syndrome), có trường hợp chẩn đoán nhầm với chứng nhồi máu cơ tim (myocardial infarction) thường xảy ra đối với thoát vị đĩa đệm cổ và ngực cao do chèn ép kích thích rễ sau. Chẩn đoán căn nguyên gây đau vùng trước tim thường khó, cần xem đau xuất hiện khi nào. Đau ở vùng trước tim xảy ra khi kích thích đau cột sống, đôi khi xuất hiện sau nâng vật nặng ở tư thế không được thoải mái, đau tăng khi ho, hắt hơi.

Cơn đau thắt ngực giả không thuyên giảm khi uống nitromyl (thuốc giãn mạch vành tim), không phát hiện thay đổi bệnh lý trên điện tim.

Trong số 5 bệnh nhân thoát vị đĩa đệm ngực được phẫu thuật tại Bệnh viện 103, tuổi thấp nhất 35 và cao nhất là 65. Triệu chứng lâm sàng 5 trường hợp thoát vị đĩa đệm ngực như sau (bảng 5.4):

**Bảng 5.4: Triệu chứng lâm sàng**

<b>Triệu chứng lâm sàng</b>	<b>Số BN (%)</b>
Tê hai chân	5 (100)
Đau xuống hai chân	3 (60)
Đau cột sống ngực	4 (80)
Đau liên sống bả vai	1 (20)
Bại hai chân kiểu TW	3 (60)
Đau vùng trước tim	1 (20)
Đau kiểu vành đai	2 (40)

Tăng phản xạ gân xương	2 (40)
Cảm giác bó chặt hai chân	3 (60)
Phản xạ bệnh lý bó tháp:	
Babinski (+)	2 (40)
Dấu hiệu gập dao díp (+)	2 (40)
Đau thắt cơ bụng	1 (20)
Đau bộ phận sinh dục	1 (20)
Đau khi ấn, gõ lên gai sau	2 (40)
Đái khó và bí tiểu	3 (60)

Một số bệnh nhân có cảm giác đau bụng, khó chịu ở ruột trong những trường hợp thoát vị ngực thấp. Cần chẩn đoán phân biệt đau bụng do thần kinh thực vật với đau hạ sườn phải do đau túi mật, viêm ruột thừa cấp.

### III. CHẨN ĐOÁN CẬN LÂM SÀNG

#### 1. Chụp X quang cột sống ngực

Cần phải chụp X quang cột sống ngực để loại trừ những trường hợp u cột sống, lao cột sống và những bất thường khác ở cột sống. Những thay đổi của cột sống và đĩa đệm thoái hoá có thể thấy trên phim chụp X quang quy ước như: hẹp khoang gian đốt, đông đặc mặt khớp, gai xương bờ trước hoặc mặt bên, thân đốt sống hình mỏ vịt. Hẹp lỗ ghép kiểu lỗ khoá (keyhole), những nốt khuyết ở mặt sụn đốt sống (thoát vị Schmorl) đóng vôi dây chằng dọc sau là những dấu hiệu trên X quang quy ước thường gặp đối với thoát vị đĩa đệm cột sống ngực.

Do đặc điểm giải phẫu cột sống ngực có những nét riêng biệt nên thoái hoá gây mất vững cột sống (trượt đốt sống do thoái hoá) là rất ít gặp.

Theo thống kê của một số tác giả như Yumashev, Irger, Lee SH (2001) và của chúng tôi nhận thấy trên phim chụp cột sống

quy ước hay gặp những thay đổi thoái hoá như sau: lệch vẹo cột sống gặp 40-45%; gù gập góc nhẹ cột sống 20%; giảm chiều cao đĩa đệm 80-85%; gai xương bờ trước và mặt bên thân đốt sống 70-75%; thay đổi chiều cao và biến dạng các mép của thân đốt sống 25-30%; vôi hoá dây chằng dọc trước và dây chằng dọc sau 30%; hẹp lỗ ghép kiểu lỗ khoá 15-25%.

## **2. Chụp tuỷ cản quang**

Trong y văn một số tác giả đã công bố kết quả chụp tuỷ cản quang để chẩn đoán thoát vị cột sống ngực (xem chi tiết ở chương 2). Chúng tôi đã chụp cản quang tuỷ ngực cho hơn 300 trường hợp có biểu hiện bệnh lý tuỷ ngực nhưng chỉ phát hiện u tuỷ và lao cột sống ngực chứ chưa phát hiện được trường hợp nào thoát vị đĩa đệm.

## **3. Chụp cắt lớp vi tính (CLVT)**

Chụp CLVT để chẩn đoán TVĐĐ cổ và thắt lưng nói chung có nhiều giá trị hơn chụp CLVT cột sống ngực. Đối với cột sống cổ và thắt lưng bao giờ chụp CLVT cũng phải khảo sát qua 4 đĩa đệm liên tiếp liên kế nhau để không bỏ sót tổn thương. Nhưng đối với cột sống ngực có những 12 đĩa đệm (không kể đến 2 đĩa đệm chuyển tiếp giữa C7-D1 và D12-L1) nên không biết khảo sát những đĩa đệm nào. Vì vậy cần phải căn cứ vào khám lâm sàng và hình ảnh X quang cột sống ngực để lựa chọn những vị trí đĩa đệm cần khảo sát. Chúng tôi không có trường hợp nào được chẩn đoán TVĐĐ ngực bằng chụp CLVT.

## **4. Chụp cộng hưởng từ (CHT)**

Chụp CHT cho chẩn đoán phân biệt một cách chính xác thoát vị đĩa đệm với những bệnh lý khác của cột sống và tuỷ sống như u tuỷ, u cột sống, lao cột sống, xơ cứng cột bên teo cơ hoặc viêm màng nhện tuỷ và một số bệnh khác.

Cho biết tầng thoát vị, số lượng tầng thoát vị và hướng đĩa đệm thoát vị (thoát vị trung tâm, lệch bên hay thoát vị lỗ ghép và ngoài lỗ ghép).

Cho biết những thay đổi thứ phát của cột sống như hẹp ống sống, cốt hoá dây chằng vàng và cốt hoá dây chằng dọc sau.

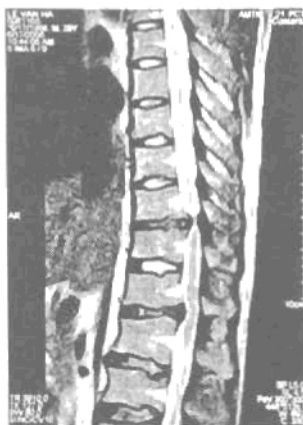Qua 5 trường hợp TVĐĐ cột sống ngực, trên phim chụp CHT có những đặc điểm sau (hình 5.1).

- Ba trong số 5 bệnh nhân có biểu hiện thoái hoá nhiều đĩa đệm kế liền với đĩa đệm thoát vị. Đặc điểm này có phần giống trong thoát vị đĩa đệm cổ.

- Ba trường hợp hình ảnh đĩa đệm thoát vị gây chèn ép tuỷ nhưng không có trường hợp nào có tăng tín hiệu tuỷ cùng mức trên ảnh T2W mặc dù lâm sàng có biểu hiện bại hai chân kiểu trung ương, dấu hiệu Babinski (+).

- Cả 5 trường hợp đều thoát vị trung tâm, thoát vị mềm và thoát vị còn chứa đĩa đệm.

- Không có trường hợp nào thoát vị gây mất vũng cột sống, tức là không có kèm theo trượt đốt sống. Đây là đặc điểm khác hoàn toàn với thoát vị đĩa đệm cổ và thoát vị đĩa đệm thắt lưng.



**Hình 5.1:** Thoát vị đĩa đệm ngực T10-T11 (ảnh T2W)

## IV. ĐIỀU TRỊ

### 1. Điều trị nội khoa

Các biện pháp điều trị bảo tồn bao gồm: biện pháp chỉnh hình, vật lý trị liệu, thuốc, thể dục điều trị và xoa bóp bấm

huyết. Trong giai đoạn đau cấp nên nằm nghỉ ngơi, bất động tại giường 7-10 ngày.

Giai đoạn đau cấp nên tiêm thuốc giảm đau, chống viêm chống thoái hoá loại non-steroid (diclofenac 75mg x 1 ống/ngày/tiêm bắp thịt, trong 5-7 ngày) (xem chi tiết chương 3).

Có thể phong bế hydrocortison 125mg cạnh cột sống.

Nên kết hợp vật lý trị liệu (chiếu đèn hồng ngoại, đắp paraffin nóng hoặc sóng ngắn, điện xung, điện phân, xoa bóp).

## **2. Điều trị bằng phẫu thuật**

Cột sống ngực có đặc điểm là ống sống rộng hơn tuỷ sống không nhiều, các rễ thần kinh đi từ tuỷ ra lỗ ghép ngắn và tuỷ sống được giữ khá chắc bởi dây chằng răng (denticulate ligament) ở hai bên làm cho tuỷ sống rất ít di động. Do vậy khi vén tuỷ sang bên để đưa dụng cụ lấy đĩa đệm bằng đường vào phía sau cột sống là rất khó khăn và dễ gây tổn thương tuỷ.

Có ba đường mổ để cắt bỏ đĩa đệm cột sống ngực đó là:

- + Đường mổ kinh điển: vào phía sau cột sống và cắt cung sau (laminectomie).
- + Đường vào qua màng phổi (transthoracic approach).
- + Đường vào sau bên (posterolateral thoracic approach).

### **2.1. Cắt đĩa đệm bằng đường vào phía sau cột sống (cắt cung sau)**

Phẫu thuật thoát vị đĩa đệm ngực được bắt đầu vào những năm 50 của thế kỷ trước. Theo Yumashev GS (1973) thì Love JG và Kiefer EI (1950) đã tiến hành cắt đĩa đệm ngực cho 11 bệnh nhân bằng cắt bỏ hoàn toàn cung sau và kết quả tốt là 4, không có kết quả 5 và tử vong 2 trường hợp.

Irger IM (1972) phẫu thuật 9 trường hợp thoát vị đĩa đệm ngực thì 3 trường hợp không mang lại kết quả, bệnh nhân rối loạn chức phận vận động, cảm giác và cơ quan đáy chậu.

Theo Abbot KH và Retter RH (1956), Bignami A và Cantorae GP (1968) thì phẫu thuật cắt bỏ đĩa đệm cột sống ngực cho kết quả tồi quá nửa số bệnh nhân. Một trong những nguyên nhân chính gây thất bại là những thay đổi ở tuỷ sống như chảy máu tuỷ và nhuyễn tuỷ (myelomalacia).

Kỹ thuật: tiến hành cắt cung sau đốt sống ngực (một hoặc hai cung sau), mở màng cứng tuỷ, cắt bỏ dây chằng răng để vén tuỷ sang bên được dễ dàng hơn (trường hợp vén tuỷ khó khăn nên cắt bỏ một hoặc hai rễ thần kinh), vén tuỷ nhẹ nhàng sang bên, kiểm tra thấy đĩa đệm lồi vào ống sống, sau đó tiến hành rạch màng cứng ở mặt trước tuỷ rồi lấy đĩa đệm bằng thìa nạo và bằng dụng cụ chuyên khoa. Khi kiểm tra thấy đĩa đệm không còn lồi vào ống sống, tuỷ và rễ thần kinh hết bị chèn thì khâu lại màng cứng tuỷ, đặt dẫn lưu vết mổ và khâu cơ, cân cơ và khâu da. Sau 24 giờ rút bỏ dẫn lưu.

Chúng tôi đã phẫu thuật cho 5 trường hợp thoát vị đĩa đệm ngực bằng cắt cung sau đốt sống nhưng không có mở màng cứng để lấy đĩa đệm. Cắt cung sau rộng sang hai bên nhưng không làm tổn thương khớp cột sống, sau đó vén màng cứng tuỷ nhẹ nhàng sang bên và tiến hành lấy bỏ đĩa đệm từng bên một nếu thoát vị đĩa đệm trung tâm. Kết quả tốt 3 và 2 trường hợp kết quả tồi, sau phẫu thuật bệnh nhân bại liệt hai chân.

## **2.2. Cắt đĩa đệm bằng đường qua lồng ngực (transthoracic approach)**

Hulme A (1960) đã đề xuất đường mổ bên, ngoài phổi bằng cách cắt bỏ hai xương sườn liền kề nhau. Tác giả đã phẫu thuật cắt bỏ đĩa đệm ở lỗ ghép cho hai bệnh nhân và cả hai trường hợp đều cho kết quả tuyệt vời.

Perot PL và Munro DD (1969) đã cải biên đường bên của Hulme bằng đường vào sau bên qua lồng ngực (posterolateral transpleural approach) để tiến hành cắt bỏ thoát vị đĩa đệm



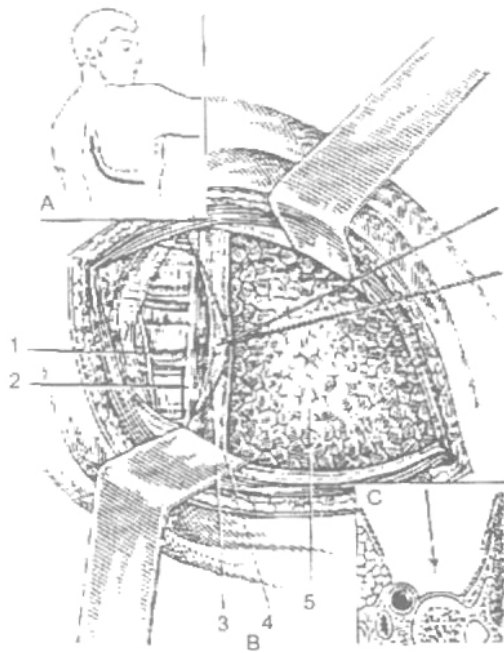
đường giữa. Với đường sau bên qua lồng ngực có thể kiểm tra được các đĩa đệm ngực T5 đến T8, trường mổ khá rộng, được áp dụng cho tới hiện nay (hình 5.2).

Với đường mổ sau bên qua lồng ngực (transthoracic approach), Ohnishi K và cộng sự từ 1998 đến 2002 đã tiến hành phẫu thuật lấy bỏ đĩa đệm ngực từ phía trước cột sống cho 12 trường hợp thoát vị ngực đa tầng, sau khi lấy bỏ đĩa đệm đã tiến hành đóng cứng cột sống ngực.

Chen CF (2004) và cộng sự (Taiwan) đã phẫu thuật cho trường hợp thoát vị đa tầng T9-T10 và T11-T12 kết hợp với đóng cứng cột sống ngực.

### **2.3. Đường vào sau bên (posterolateral thoracic approach)**

Hiện nay hầu hết các nhà ngoại khoa ưa thích đường vào sau bên (percutaneous posterolateral thoracic microendoscopic discectomy) để lấy đĩa đệm bằng vi phẫu nội soi qua da. Đây là kỹ thuật mổ hiện đại đòi hỏi trước hết phải định vị chính xác vị trí đĩa đệm thoát vị nhờ C-arm, phải có máy vi phẫu nội soi và đòi hỏi phẫu thuật viên có kinh nghiệm chuyên sâu.



**Hình 5.2:** Đường vào sau bên qua màng phổi

A. Đường rạch da; B. Bộc lộ đốt sống thoát vị; C. Vào trước bên đốt sống; 1. Đốt sống ngực T4 đến T6; 2. Tĩnh mạch đơn; 3. Màng phổi; 5. Phổi. (Theo Korzh , Talyshinsky và Khvisyuk).

Perez-Cruet MJ (USA) và cộng sự (2004) đã cắt bỏ đĩa đệm vi phẫu nội soi cho 7 trường hợp thì 5 trường hợp cho kết quả tuyệt vời, 1 trường hợp tốt và 1 kết quả trung bình.

Mổ vi phẫu nội soi bằng đường qua lồng ngực sau bên là đường mổ và kỹ thuật lấy đĩa đệm khá phổ biến hiện nay.

Biến chứng phẫu thuật TVDD ngực bằng đường vào qua ngực (transthoracic) và nội soi qua ngực (thoracoscopic approach) theo một số tác giả như sau (bảng 5.5)

**Bảng 5.5:** Biến chứng sau mổ TVDD ngược

<b>Biến chứng</b>	<b>Stillerman (2001) (51 BN)</b>	<b>Maiman (1984) (23 BN)</b>	<b>Fessler (1998) (17 BN)</b>
Tử vong	0	0	0
Nhiễm trùng vết mổ	1/41 (2%)	8,6%	0
Nhiễm trùng tiết niệu	0	4%	0
Xẹp phổi	2/51 (4%)	2/23 (8,6%)	0
Liệt tạm thời (48 giờ)	2%	0	0
Cơ giât sau mổ	2%	0	0
Gãy xương đè ép	2%	0	0
Rách màng phổi	0	0	0
Viêm phổi	0	3/23 (13%)	1/17 (6%)
Thiếu hụt thần kinh	2%	0	0

## Chương 6

**THOÁT VỊ ĐĨA ĐỆM CỘT SỐNG THẮT LƯNG**

Trong số 2450 trường hợp TVĐĐ cột sống được phẫu thuật tại Bệnh viện 103 từ 1998-2003 thì có 2359 (96,28%) trường hợp TVĐĐ cột sống thắt lưng, trong đó tăng thoát vị và vị trí thoát vị đĩa đệm như sau (bảng 6.1):

**Bảng 6.1: Tầng thoát vị**

Tầng thoát vị	Số BN (%)
Thoát vị một tầng: 1958 (83%)	
L1-L2	10 (0,42)
L2-L3	29 (1,22)
L3-L4	90 (3,81)
L4-L5	1534 (65,02)
L5-S1	295 (12,50)
Thoát vị đa tầng: 401 (17%)	
L1-L2 / L2-L3	1(0,04)
L2-L3 / L3-L4	5 (0,21)
L3-L4 / L4-L5	137 (5,80)
L4-L5 / L5-S1	227 (9,62)
L1-L2 / L3-L4	1 (0,04)

L1-L2 / L4-L5	2 (0,08)
L2-L3 / L4-L5	9 (0,38)
L2-L3 / L5-S1	1 (0,04)
L3-L4 / L5-S1	8 (0,33)
L2-L3 / L3-L4 / L4-L5	4 (0,16)
L3-L4 / L4-L5 / L5-S1	5 (0,21)
L2-L3/L3-L4/L4-L5/L5-S1	1 (0,04)

Tuổi mắc bệnh thấp nhất là 12 và cao nhất là 74 tuổi. Lứa tuổi gặp nhiều nhất là từ 25-54 (chiếm 77,7%). Đây là lứa tuổi đang lao động và làm việc và có nhiều cống hiến cho gia đình và xã hội.

Tầng thoát vị như sau:

Thoát vị một tầng: 1958/2359 (83%).

Thoát vị đa tầng: 401/ 2359 (17%).

Trong đó:

Thoát vị 2 đĩa đệm: 391/2359 (16,57%).

Thoát vị 3 đĩa đệm: 9/2359 ( 0,38%).

Thoát vị 4 đĩa đệm: 1/2359 (0,04%).

## I. SƠ LƯỢC LỊCH SỬ

Danh từ “sciatica” có nghĩa là “đau thần kinh tọa” được biết đến từ thời Hippocrates (460-377 trước công nguyên), nhưng mãi về sau này người ta mới hiểu được nguyên nhân của đau thần kinh tọa chủ yếu là do căn nguyên đĩa đệm.

Key CA (1838) ghi nhận 2 trường hợp đè ép tuỷ do đĩa đệm và dây chằng cột sống phía sau gây hẹp ống sống. Luschka (1858) đã mô tả khá chi tiết giải phẫu đĩa đệm cột sống.

Lasègue (1864) cho rằng có sự liên quan chặt chẽ giữa đau thắt lưng thấp với đau thần kinh tọa thông qua dấu hiệu làm căng dây thần kinh hông to. Dấu hiệu này được mang tên ông (dấu hiệu Lasègue) và được sử dụng cho đến ngày nay.

Kocher T (1896) mô tả đầu tiên bệnh nhân bị lỗi đĩa đệm, từ đó trở đi người ta bắt đầu hiểu biết về bệnh này.

Schmorl là nhà giải phẫu bệnh lý đã phát hiện thấy nhân nhầy đĩa đệm chui vào phần xóp của thân đốt sống, phát hiện này đã được mang tên ông và gọi là “thoát vị Schmorl”. Thoát vị Schmorl phát hiện dễ dàng trên phim cột sống quy ước và đặc biệt là trên ảnh chụp cộng hưởng từ.

Schmorl và Junghanns đã tiến hành nghiên cứu và đưa ra những quan điểm hiện đại về bệnh đĩa đệm giữa các đốt sống và cho xuất bản tác phẩm kinh điển đầu tiên về “cột sống người khoẻ mạnh và bệnh lý” vào năm 1971. Cuốn sách được mọi người biết đến qua bản dịch tiếng Anh.

Mixter và Barr (1934) cho rằng sự rách đĩa đệm là nguyên nhân gây nên các triệu chứng chèn ép tuỷ và ủng hộ quan điểm điều trị bằng phẫu thuật. Năm 1935 chính Mixter và Ayer đã báo cáo phẫu thuật thành công 34 trường hợp bị thoát vị đĩa đệm cột sống thắt lưng. Từ đó trở đi phẫu thuật về thoát vị đĩa đệm ngày càng nhiều.

## II. ĐẶC ĐIỂM GIẢI PHẪU

Có 5 đốt sống thắt lưng. Các đốt sống thắt lưng có tầm vận động rất rộng được tiếp nối với hai đoạn cột sống cố định, đó là các đốt sống ngực ở phía trên và tiếp nối với khối xương cùng-cụt ở dưới.

### 1. Đốt sống

Thân đốt sống thắt lưng to và rộng chiều ngang. Trên phim chụp thẳng và phim chụp nghiêng thấy đốt sống có xu hướng

nhỏ dần từ trên xuống. Các đốt sống càng xuống dưới càng to và chắc, nhất là hai đốt sống thắt lưng L4 và L5. Điều này cũng phù hợp với tư thế đứng thẳng của con người và cột sống là trụ cột của cơ thể. Chiều cao của đốt sống thắt lưng L5 thì phía trước dày hơn phía sau.

Nhìn nghiêng thì trục của đốt sống thắt lưng L5 hợp với trục của xương cùng một góc tù, nhỏ về phía trước còn được gọi là góc nhô hay góc cùng-đốt sống. Theo Đỗ Xuân Hợp thì ở phụ nữ Việt Nam góc tù này khoảng 120-150°, còn ở phụ nữ châu Âu là 130°. Người ta thường đo đường kính đi từ góc nhô tới bờ dưới xương mu để đánh giá sự rộng, hẹp của eo trên trong lúc chứa đẻ.

Đoạn cột sống thắt lưng hay gặp hiện tượng “thắt lưng hoá” (lumbarization), nghĩa là tăng số đốt sống thắt lưng. Đốt sống ngực T12 và đốt sống cùng S1 có thể thắt lưng hoá trông giống như đốt sống thắt lưng. Hiện tượng thắt lưng hoá gặp khoảng 4%, hay gặp ở đốt sống cùng S1 hơn là đốt sống ngực T12. Trong số 2359 trường hợp TVDD thắt lưng, chúng tôi chỉ gặp thắt lưng hoá S1 là 5 (0,21%).

Đốt sống thắt lưng L5 cũng hay bị cùng hoá (sacralization), nghĩa là biến thành xương cùng S1, trên phim chỉ nhìn thấy 4 đốt sống thắt lưng. Chúng tôi gặp 8 trường hợp (0,33%) bị cùng hoá L5.

Trượt đốt sống thắt lưng có hở eo (isthmic spondylolisthesis) hay gặp ở đốt sống thắt lưng L4 và L5. Tỷ lệ trượt đốt sống thắt lưng nói chung gặp khoảng 5% dân số.

Trong số 2359 trường hợp TVDD cột sống thắt lưng, chúng tôi gặp trượt đốt sống kết hợp là 28 (1,2%), chủ yếu là trượt đốt sống do thoái hoá, còn trượt đốt sống hở eo chúng tôi không đưa vào nhóm nghiên cứu này.

Gai đôi kín (spina bifida occulta) là do khuyết rộng cung sau bẩm sinh cũng hay gặp ở đốt sống L5 và xương cùng S1.

Chúng tôi gặp gai đôi kin của S1 là 16/2359 (0,7%) trường hợp thoát vị đĩa đệm cột sống thắt lưng.

Gai ngang đốt sống L5 có thể bị quá phát ở một hoặc hai bên, phì đại, dài hơn bình thường và chúng phát triển lấn chồng lên xương cánh chậu. Có trường hợp gây đau như trong thoát vị đĩa đệm, nhưng cũng có nhiều trường hợp quá phát gai ngang không hề đau. Đã có một số trường hợp phẫu thuật nhầm, cắt bỏ gai ngang quá phát nhưng thực tế bệnh nhân đau là do thoát vị đĩa đệm. Vì thế cần phải khám xét kỹ lâm sàng và cận lâm sàng để phẫu thuật giải quyết đúng nguyên nhân gây đau. Chúng tôi gặp quá phát gai ngang L5 là 136/2359 (5,76%).

## 2. Ống sống và tuỷ sống

Ống sống là do các lỗ đốt sống tạo nên. Ống sống đoạn ngực hình tròn, nhưng ống sống thắt lưng có hình tam giác, rộng nhất ở đốt sống L4 và L5. Trong ống sống thắt lưng có chứa màng tuỷ, tuỷ sống và các rễ thần kinh.

Tuỷ sống tận hết ở bờ trên của đốt sống thắt lưng L2 bởi một đầu hình nón gọi là nón cùng (conus terminalis). Đầu nón có dây cùng (filum terminale). Như vậy đoạn ống sống thắt lưng dưới không có tuỷ sống mà chỉ có các rễ thần kinh tụm lại với nhau gọi là đuôi ngựa (cauda equina). Thường chọc ống sống để lấy dịch não tuỷ ở khe sau của đốt sống thắt lưng L4 và L5.

Khi bào thai 6 tháng tuổi thì tuỷ sống đi tới hết cả chiều dài của cột sống và các rễ thần kinh chui qua lỗ ghép tương ứng. Khi trẻ mới sinh, tuỷ sống tận hết ở L3 và ở người trưởng thành thì tuỷ sống tận hết ở L2.

Vì tuỷ sống phát triển ngắn hơn cột sống, nên các rễ thần kinh tách ra từ tuỷ sống cao hơn lỗ ghép tương ứng. Ví dụ, đầu của đoạn tuỷ ngực ngang với mỏm gai sau đốt sống cổ C7, đầu của đoạn tuỷ thắt lưng ngang với đốt sống ngực T10 và đầu của



đoạn tuỷ cùng ngang với đốt sống ngực T12. Như vậy các rễ thần kinh thất lưng-cùng thoát ra từ đoạn tuỷ nói trên, chúng sẽ chạy một đoạn khá dài trong ống sống thất lưng rồi mới chui ra khỏi lỗ ghép để tạo nên các đám rối thần kinh.

Vì thế, thoát vị mức độ nặng của bất cứ đĩa đệm cột sống thất lưng nào cũng có thể gây tổn thương nhiều rễ thần kinh và biểu hiện lâm sàng bằng hội chứng đuôi ngựa (cauda equina syndrome).

Các rễ thần kinh trong ống sống thất lưng tạo nên 3 đám rối: đám rối thất lưng, đám rối cùng và đám rối cụt.

- Đám rối thất lưng: đám rối thất lưng được tạo nên từ các rễ thần kinh D12, L1, L2 và L3. Đám rối cho ra dây thần kinh đùi, thần kinh đùi bì ngoài, thần kinh sinh dục-đùi, thần kinh chậu bẹn và thần kinh chậu-hạ vị.

Thoát vị đĩa đệm thất lưng cao (đĩa đệm L1, L2 và L3) sẽ biểu hiện chủ yếu là đau vùng bẹn và mặt trước đùi. Ống sống đoạn này tương đối chật chội vì có nón tuỷ và chùm đuôi ngựa, nên có thể gặp nhiều rủi ro khi phẫu thuật thoát vị vùng này.

- Đám rối cùng: đám rối cùng được tạo nên bởi các rễ thất lưng L4, L5 và S1, S2, S3. Đám rối nằm ở mặt trước xương cùng và cho ra các dây thần kinh hông to (n. ischiadicus), dây thần kinh hông trên, dây thần kinh hông dưới (còn gọi là dây thần kinh hông bé). Thoát vị đĩa đệm cột sống thất lưng sẽ gây nên triệu chứng đau ở hông (gặp 80%) và đau dọc theo dây thần kinh hông to lan xuống bắp chân. Vì thế còn gọi là đau thần kinh tọa (sciatica).

- Đám rối cụt (còn gọi là đám rối hạ vị): tạo nên bởi các rễ cùng S4, S5 và các rễ cụt, cho ra các rễ thần kinh chi phối bàng quang, sinh dục, trực tràng và hậu môn. Trong thoát vị đĩa đệm cột sống thất lưng cũng gây kích thích thần kinh hạ vị, bệnh nhân có triệu chứng hay đi tiểu về đêm.

### 3. Đĩa đệm

Đĩa đệm cột sống thắt lưng có một số đặc điểm riêng sau đây:

- Nhân nhầy đĩa đệm cột sống thắt lưng dày 8-10 mm, dày hơn đĩa đệm cổ và ngực. Dày nhất là nhân nhầy đĩa đệm L4 và đĩa đệm L5.
- Nhân nhầy đĩa đệm không nằm ở trung tâm mà nằm ở 1/3 sau của cột sống. Ở vị trí này nhân nhầy đĩa đệm đã tạo dáng cho cột sống uốn về trước, vì thế hay gặp đĩa đệm thoát vị ra sau.
- Nhân nhầy đĩa đệm cột sống thắt lưng chịu tải trọng tĩnh cũng như tải trọng động lớn nhất của cơ thể, nên thoát vị đĩa đệm chủ yếu xảy ra ở cột sống thắt lưng.
- Thoát vị đĩa đệm cột sống thắt lưng hay kết hợp với một số dị tật bẩm sinh hoặc bệnh lý cột sống như gai đôi cột sống, trượt đốt sống bẩm sinh hoặc trượt do thoái hoá, cùng hoá L5 hoặc thắt lưng hoá S1, phì đại và quá phát gai ngang L5.

### 4. Lỗ ghép

Lỗ ghép thường nằm ngang với đĩa đệm gian đốt sống, rộng gấp 5-6 lần đường kính của rễ thần kinh đi qua.

Các rễ thần kinh chạy một đoạn dài trong ống sống rồi mới chui qua lỗ ghép ra ngoài. Nhưng rễ thần kinh không đi chính giữa lỗ ghép ra ngoài mà thoát ra ở phía trên ngay bờ dưới của cuống sống trên.

Nhân nhầy đĩa đệm có thể thoát vị cạnh lỗ ghép, trong lỗ ghép hoặc ngoài lỗ ghép. Chỉ có thể chẩn đoán thoát vị đĩa đệm lỗ ghép và ngoài lỗ ghép bằng chụp CLVT hoặc bằng chụp CHT.

## III. TRIỆU CHỨNG LÂM SÀNG

Triệu chứng lâm sàng của TVĐĐ cột sống thắt lưng gồm những hội chứng và các triệu chứng sau:

## 1. Đau

Đau là triệu chứng gặp ở 90% các bệnh nhân bị thoát vị. Tuyệt đại đa số người bệnh đến khám bệnh với lời phàn nàn là đau ở hông hoặc đau ở bắp chân. Đau do thoát vị đĩa đệm có những đặc điểm sau:

- Giai đoạn đầu người bệnh chỉ đau cột sống thắt lưng, dần dần đau lan dọc theo dây thần kinh hông to xuống hông, xuống đùi, xuống bắp chân hoặc cổ chân. Vì thế còn được gọi là đau thần kinh tọa (sciatica).

- Một số trường hợp thoát vị đĩa đệm nhưng bệnh nhân chỉ đau ngang cột sống thắt lưng mà không đau lan xuống hông và xuống chân. Những trường hợp như thế được gọi là thoát vị nhưng không có đau thần kinh tọa. Tỷ lệ này theo Mark S. Greenberg (1997) chỉ có 1%. Trong số 2359 trường hợp mổ thoát vị đĩa đệm cột sống thắt lưng của Bệnh viện 103 thì thoát vị đĩa đệm nhưng không có đau thần kinh tọa là 106/2359 (4,49%).

- Đau luân phiên (alternating pain): lúc thì đau chân trái, lúc thì đau chân phải là do nhân nhầy đĩa đệm dịch chuyển. Đến một giai đoạn nhất định thì đau sẽ cố định một chân, hoặc một chân đau nặng và một chân đau nhẹ hơn.

- Triệu chứng đi tập tênh cách hồi (intermittent claudication symptom): với dáng đi tập tênh như người bị què, bệnh nhân đi được một đoạn đường phải ngồi nghỉ vì đau, rồi sau đó lại tiếp tục đi nhưng đoạn đường lần sau ngắn hơn đoạn đường lần đi trước.

- Đau âm ỉ, cảm giác nhức nhối khó chịu ở mông, ở bắp chân và đau tăng khi đi lại, nằm nghỉ đỡ đau. Đau có khi thuyên giảm một thời gian dài nhờ nghỉ ngơi, dùng thuốc giảm đau và tập luyện vận động cột sống.

- Đau cột sống thắt lưng có khi xuất hiện một cách đột ngột khi cố gắng nâng, khênh, vác hoặc kéo một vật nặng nào

đó. Người bệnh cảm thấy có tiếng “khục” ở cột sống thắt lưng, rồi đau chói lan xuống mông, xuống cẳng chân. Đó là hiện tượng di chuyển đột ngột nhân nhầy đĩa đệm ra sau, thúc mạnh vào dây chằng dọc sau, màng cứng và rễ thần kinh.

- Chúng tôi gặp triệu chứng đau mông (buttock) hoặc đau khớp hông là 85%; đau tăng khi ho (coughing), hắt hơi (sneezing) gặp trên 83%. Đây là những triệu chứng chủ quan nhưng khá đặc trưng đối với TVĐĐ cột sống thắt lưng.

- Đau có đặc trưng là tái đi tái lại nhiều lần: đau có khi thuyên giảm một thời gian dài có khi vài tháng đến vài năm, người bệnh tưởng khỏi hẳn, nhưng rồi sau đó xuất hiện đau lại, đau tăng và đau thường xuyên liên tục.

- Triệu chứng căng rễ thần kinh (stretch symptoms): bệnh nhân thường đau khi khám dấu hiệu chuông búa, Valleix và đặc biệt là dấu hiệu Lasègue. Trường hợp thoát vị đĩa đệm thắt lưng cao ở L1, L2 hoặc L3 sẽ thấy dấu hiệu Wassermann (+). Theo Wiig N (1962) thì dấu hiệu Lasègue gặp 100%, còn Shustin VA (1966) gặp 94%. Theo số liệu nghiên cứu của chúng tôi thì dấu hiệu Lasègue (+)  $\leq 60^\circ$  là 80,33%, dấu hiệu chuông búa (+) 36,2%, Valleix (+) 60,4%.

Một số trường hợp thoát vị đĩa đệm với biểu hiện đau thần kinh tọa nhưng dấu hiệu Lasègue lại âm tính. Trong số 2359 trường hợp thoát vị đĩa đệm thắt lưng, chúng tôi gặp 18/2359 (0,76%) thoát vị (đau thần kinh tọa) nhưng dấu hiệu Lasègue âm tính (gặp chủ yếu ở người già).

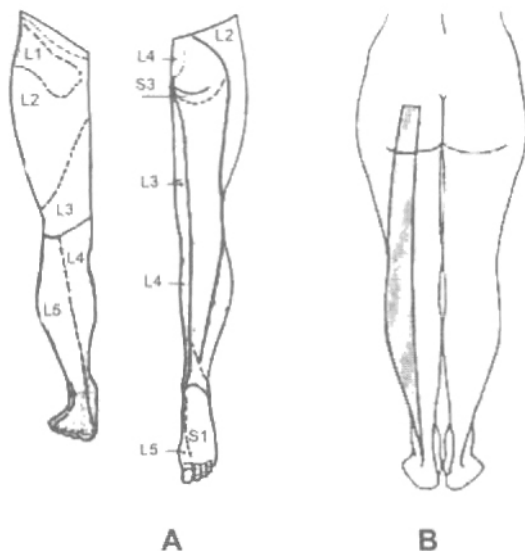
## 2. Rối loạn cảm giác

Căn cứ vào vùng rối loạn cảm giác phân bố theo giải phẫu ta có thể biết được rễ thần kinh nào bị chèn ép.

Giảm cảm giác nông ở vùng rễ thần kinh chi phối gặp nhiều hơn cả. Thực tế lâm sàng cho thấy là vùng rối loạn cảm giác không đúng như phân bố giải phẫu, tuyệt đại đa số biểu hiện

chủ yếu giảm cảm giác nông ở mặt trước ngoài cẳng chân hoặc giảm cảm giác mu bàn chân (hình 6.1).

Rối loạn cảm giác (sensory disturbances) biểu hiện chủ yếu là giảm cảm giác nông (hypoesthesia), rất ít gặp tăng cảm giác nông vùng rễ thần kinh chi phối.



Hình 6.1: Phân bố cảm giác thần kinh chi dưới (A) và rối loạn cảm giác rễ L5 (B)

Cảm giác tê như kiến bò ở bắp chân hoặc gan bàn chân làm cho bệnh nhân rất khó chịu. Một số bệnh nhân sau mổ cắt bỏ đĩa đệm một thời gian dài vẫn còn cảm giác tê chân.

### 3. Rối loạn vận động (motor disturbances)

Mức độ nhẹ, rối loạn vận động (RLVD) biểu hiện trước hết là yếu sức cơ ngón chân cái về phía mu chân do rễ thần kinh thắt lưng L5 bị chèn ép.

Trường hợp bại yếu cơ duỗi bàn chân, người bệnh đi lại khó khăn do không gập được bàn chân về phía mu, khi đi mũi bàn chân không nâng cao hay bị vấp mũi chân. Khi đi bộ hay bị tuột dép không có quai hậu. Theo một số tác giả thì yếu động tác gập bàn chân về phía mu khoảng 9,7%. Chúng tôi gặp liệt và bại bàn chân là 4,2%, yếu sức cơ ngón chân cái là 20,8%.

Trong trường hợp thoát vị nặng, có thể chèn ép nhiều rễ thần kinh và mạch máu, gây nên hội chứng đuôi ngựa (cauda equina syndrome), biểu hiện bại yếu chân (nặng là bàn chân), rối loạn cảm giác tầng sinh môn, rối loạn tiểu tiện và sinh dục. Trong số 2359 trường hợp thoát vị đĩa đệm được mổ tại Bệnh viện 103 thì hội chứng đuôi ngựa gặp 40 trường hợp (chiếm 1,7%). Theo một số tác giả khác, hội chứng đuôi ngựa có thể gặp tới 3-4%.

Dưới đây là triệu chứng lâm sàng tổn thương các rễ thần kinh do thoát vị gây nên:

- Thoát vị đĩa đệm L1-L2 (rễ L1):
  - + Đau mặt trước bẹn.
  - + Động tác gập đùi vào bụng yếu.
  - + Đau và hạn chế khép khớp háng vào trong.
  - + Dấu hiệu Wassermann (+).
  - + Teo cơ đùi.
- Thoát vị đĩa đệm L2-L3 (rễ L2):
  - + Đau mặt trước đùi và đầu gối.
  - + Yếu động tác khép khớp háng vào trong và xoay khớp háng ra ngoài.
  - + Giảm cảm giác nông mặt trước đùi.
  - + Teo cơ đùi.
  - + Giảm phản xạ gối.
  - + Dấu hiệu Wassermann (+).

- Thoát vị đĩa đệm L3-L4 (rễ L3):
  - + Đau mặt trước đùi và đầu gối.
  - + Duỗi căng chân yếu (rễ L3 chi phối vận động cơ tứ đầu đùi).
  - + Teo cơ tứ đầu đùi.
  - + Giảm cảm giác mặt trước đùi và giữa bắp chân.
  - + Giảm phản xạ gối.
- Thoát vị đĩa đệm L4-L5 (rễ L4):
  - + Đau bắp chân là chủ yếu, đau lan xuống mu bàn chân và ngón chân cái.
    - + Không gập được bàn chân về phía mu (dorsiflexion), bàn chân rũ xuống (foot drop) (còn gọi là bàn chân xuống), khi đi bệnh nhân phải nhấc chân lên cao để đầu các ngón chân không quệt trên mặt đất.
  - + Giảm cảm (paraesthesia) và tê (numbness) mu bàn chân và ngón cái.
    - + Teo cơ khu ngoài căng chân.
- Thoát vị đĩa đệm L5-S1:

Chui ra lỗ ghép L5-S1 là rễ L5. Nhưng thoát vị đĩa đệm L5-S1 thì có thể chèn ép rễ L5 hoặc chèn ép rễ S1 và thậm chí có thể chèn ép cả hai rễ L5 và S1. Lâm sàng chèn ép từng rễ như sau:

  - + Chèn ép rễ L5:
    - . Đau mặt sau đùi, đau ở bắp chân và cổ chân.
    - . Giảm cảm giác nông mặt trước ngoài căng chân và mu chân.
    - . Giảm cảm và tê bắp chân.
    - . Teo cơ mông và cơ khu trước căng chân.
    - . Không gập được bàn chân về phía mu, bàn chân rũ (foot drop). Bệnh nhân đứng được bằng mũi bàn chân (kiễng được gót chân) nhưng không đứng được bằng gót chân. Khi đi, chân phải nhấc lên cao để mũi các ngón chân không quệt trên mặt đất.

- . Không xoay được bàn chân vào trong.
- . Dấu hiệu Lasègue (+).
- + Chèn ép rễ S1:
  - . Đau bắp chân, đau cổ chân và gan bàn chân.
  - . Dị cảm và tê gan bàn chân.
  - . Không gập được bàn chân về phía gan chân (plantar flexion). Người bệnh không thể đứng bằng mũi bàn chân (không kiễng được gót chân), khi đi đặt gót chân xuống trước, còn gọi là “bàn chân gót” (pes calcaneus).
  - . Không xoay được bàn chân ra ngoài.
  - . Giảm hoặc mất phản xạ gót.
  - . Teo cơ mông, teo cơ cẳng chân.
  - . Dấu hiệu Lasègue (+).

Như ta đã biết, dây thần kinh hông to được tạo nên từ các rễ thần kinh L4, L5, S1, S2 và S3. Về chức năng dây thần kinh hông to chi phối toàn bộ động tác của bàn chân như gập bàn chân về phía mu (do rễ L4 và rễ L5 chi phối), gập bàn chân về phía gan (do rễ S1 và rễ S2), xoay bàn chân ra ngoài (do rễ L5, rễ S1) và xoay vào trong (rễ L4, rễ L5), gập cẳng chân vào đùi (rễ L5, rễ S1).

Rễ L5 chi phối cả động tác xoay bàn chân vào trong và xoay bàn chân ra ngoài.

Do vậy, có triệu chứng chung cho tổn thương một hoặc hai rễ, ví dụ: không gập được bàn chân về phía mu là tổn thương rễ L4 hoặc rễ L5. Không xoay bàn chân ra ngoài là tổn thương rễ L5 hoặc tổn thương rễ S1.

#### **4. Rối loạn phản xạ**

Trong TVDD cột sống thắt lưng, biểu hiện chủ yếu là giảm phản xạ gót và phản xạ gân gót; nhưng thực tế chúng tôi gặp



một số trường hợp TVDD thất lưng nhưng phản xạ gối hoặc gót tăng nhẹ, có thể do rễ thần kinh tăng nhạy cảm với kích thích bên ngoài.

- Rễ thần kinh cùng S1 chi phối phản xạ gót. Theo Arseni (1965) thì giảm và mất phản xạ gót là 60%. Trong số nghiên cứu của chúng tôi thì giảm và mất phản xạ gối và gót là 47,64%. Theo Spurling (1958) thì giảm phản xạ gót điển hình gặp trong thoát vị L5-S1. Một số tác giả khác cho rằng giảm phản xạ gót cũng gặp trong TVDD L4-L5.

- Rễ thần kinh thất lưng L3 chi phối phản xạ gối. Theo Yumashev (1973) thì giảm và mất phản xạ gối trong TVDD L3-L4 gặp 38,3% và trong TVDD L4-L5 là 25,53%.

## **5. Rối loạn thần kinh thực vật (vegetative disturbances)**

Biểu hiện rối loạn thần kinh thực vật (TKTV) trong TVDD cột sống thất lưng là rất khác nhau:

- Đau như bị bỏng (burning), đau như dao đâm (stabbing), nhức buốt và đau tăng khi thay đổi thời tiết hoặc khi lạnh là đặc trưng của đau giao cảm (sympatheticalgic pain).

- Đau giao cảm còn được biểu hiện là đau buốt trong xương "piercing" một cách đột ngột, đau dữ dội lan xuống tới các ngón chân khi ho và hắt hơi. Spriggs (1968) đã gây tê vào hạch giao cảm thì các triệu chứng đau giao cảm nói trên hết hẳn trong vài giờ.

Chúng tôi đã gặp một vài bệnh nhân rối loạn giao cảm biểu hiện căng chân đau lạnh buốt và sợ gió tới mức mùa hè nóng nực phải bật quạt nhưng căng chân bị đau lại phải đắp chăn.

- Những thay đổi vận mạch như hai bàn chân lạnh (chilled extremities), màu sắc da thay đổi như tím tái, trắng bợt khi đưa chân lên cao, mạch mu chân yếu.

- Rối loạn dinh dưỡng như: ra nhiều mồ hôi, nhớp nháp, phù hai chân, loét sớm vùng cùi cụt và những điểm tỳ ở gót

chân, mắt cá ngoài, máu chuyển lớn. Da khô và tróc vảy, móng chân giòn dễ gãy cũng là những rối loạn TKTV.

## 6. Rối loạn cơ tròn

Rối loạn cơ tròn được biểu hiện bí đái hoặc đái rỉ và bí đại tiện.

Rối loạn cơ tròn có thể do đau đốn làm cho cơ thắt cổ bàng quang co chặt không mở ra được, có thể do tổn thương thực thể các sợi thần kinh chi phối cho cơ thắt cổ bàng quang.

Chúng tôi gặp bí tiểu khoảng 8,4% trong tổng số các trường hợp TVĐĐ cột sống thắt lưng nói chung, trong đó bí tiểu và không giữ được nước tiểu do hội chứng đuôi ngựa là 40 trường hợp (chiếm 1,7%).

## 7. Rối loạn trạng thái tĩnh của cột sống (disturbances statics)

Rối loạn trạng thái tĩnh của cột sống còn được biểu hiện bằng hội chứng cột sống.

Rối loạn trạng thái tĩnh là biểu hiện mất độ uốn của cột sống (flattening of lumbar lordosis), cột sống thắt lưng trở nên phẳng như tấm ván (board), không còn độ uốn sinh lý bình thường.

- Mất độ uốn của cột sống là do rễ thần kinh bị chèn ép, cơ cạnh sống căng như dây thừng (string) và cúi hạn chế. Mức độ nặng, cột sống không thể cúi, không thể nghiêng-sang bên, cột sống cứng đơ... được gọi là “cột sống bị khóa” (locked back).

- Hạn chế vận động cột sống được đánh giá bằng chỉ số Schöberg. Khi cúi chỉ số Schöberg ở người bình thường 15/10-16/10. Nếu chỉ số Schöberg 10/10 hoặc 11/10 là hạn chế cúi mức độ nặng.

- Vẹo cột sống (scoliosis) là do tư thế chống đau (antalgic postures) của cơ thể gặp 50-60% các trường hợp TVĐĐ. Người nghiêng về một bên, đi tập tễnh và thận trọng từng bước. Một số

trường hợp đau nặng, bệnh nhân phải chông gậy hoặc chông nạng. Một số khác chỉ có thể ngồi một bên mông.

Trong số 2359 trường hợp TVĐĐ cột sống thắt lưng, chúng tôi gặp những triệu chứng sau (bảng 6.2).

**Bảng 6.2:** Triệu chứng lâm sàng

Triệu chứng	Số BN (%)
Đau hông	2025 (85,8)
Ho, hắt hơi đau tăng	1895 (80,3)
Teo cơ	529 (22,4)
Bại hai chân	18 (0,8)
Liệt nặng bàn chân một bên	84 (3,5)
Hội chứng đuôi ngựa	40 (1,7)
Yếu sức cơ ngón chân cái	491 (20,8)
Chỉ đau cột sống đơn thuần (TV không đau thần kinh tọa)	106 (4,5)
Lêch vẹo cột sống	1820 (77,2)
Dấu hiệu Lasègue (+) $\leq 60^\circ$	1895 (80,33)
Đau TK toa nhưng Lasègue (-)	18 (0,76)
Dấu hiệu bấm chuông (+)	855 (36,2)
Dấu hiệu Valleix (+)	1425 (60,4)
Dấu hiệu Wassermann (+)	15 (0,6)
Bì tiểu	199 (8,4)
Schäberg (+) $\leq 13/10$	1795 (76,1)
Triệu chứng đi cách hồi	486 (20,6)
Rối loạn TKTV hai chân	507 (21,5)
↓ va mắt phân xạ gối, gót	1124 (47,64)
↓ CG mặt ngoài cẳng chân	1375 (58,3)

(gh chú: ↓ CG : giảm cảm giác; TV: thoát vị).

Một số trường hợp cột sống vẹo hình chữ S (S-shaped scoliosis). Thường lệch vẹo cột sống bao giờ cũng cùng bên (homolateral scoliosis) với bên chân đau, ít gặp khác bên (heterolateral). Đôi khi lệch vẹo lúc bên này, lúc bên kia, gọi là lệch vẹo luân phiên (alternating scoliosis) là do đĩa đệm di chuyển.

#### IV. CHẨN ĐOÁN CẬN LÂM SÀNG

Trong số 2359 trường hợp TVĐĐ cột sống thất lưng thì các phương pháp chẩn đoán cận lâm sàng được tiến hành như sau:

- Chụp X quang quy ước: 100%.
- Chụp bao rỗng cản quang: 1736 (73,6%).
- Chụp cộng hưởng từ: 617 (26,15%).
- Chụp CLVT: 6 (0,25).

Hai trường hợp chụp CLVT không rõ hình ảnh thoát vị nên chúng tôi phải tiến hành chụp bao rỗng cản quang và kết quả cho chẩn đoán giống nhau.

##### 1. Chụp X quang quy ước (X-ray)

Chụp X quang quy ước không cho chẩn đoán quyết định là có hay không có thoát vị đĩa đệm, nhưng thông qua một số hình ảnh như hẹp khoang gian đốt sống, lệch vẹo cột sống và gai xương thân đốt sống có thể giúp chẩn đoán vị trí đĩa đệm thoát vị. Thông thường chụp hai phim thẳng và nghiêng. Chúng tôi tiến hành chụp cột sống quy ước cho tất cả các bệnh nhân nghi ngờ thoát vị đĩa đệm và hình ảnh trên phim chụp như sau (bảng 6.3).

**Bảng 6.3:** Hình ảnh X quang

Hình ảnh X quang	Số BN (%)
Mất độ ưỡn cột sống	1450 (61,5)
Vẹo cột sống	524 (22,2)
Tam chứng Barr	353 (14,9)
Gai cột sống (mỏ xương)	765 (32,4)
Quá phát gai ngang L5	136 (5,7)
Hẹp khoang gian đốt sống	517 (21,9)
Trượt đốt sống do thoái hoá (độ I)	28 (1,2)
Gai đôi (spina bifida)	16 (0,67)
Thoái hoá mặt sụn gian đốt sống	11 (0,46)
Cùn hoá L5	8 (0,33)
Thắt lưng hoá S1	6 (0,25)
Phim cột sống hoàn toàn bình thường	909 (38,5)

Tam chứng Barr (vẹo cột sống, hẹp khoang gian đốt và mất ưỡn cột sống) là triệu chứng X quang đáng tin cậy đối với thoát vị đĩa đệm cột sống thắt lưng. Triệu chứng này chúng tôi gặp là 14,9%. Theo Yumashev GS (1973) gặp tam chứng Barr là 15%.

## 2. Chụp bao rỗng cản quang

Thuốc cản quang được dùng là omnipaque (Pháp) và iopamiron (Mỹ). Chụp phim thẳng, nghiêng và chếch 3/4 khi cần thiết. Kết quả chụp cản quang cho 1736 bệnh nhân như sau:

- Tắc hoàn toàn cột thuốc: 240 (13,8%).
- Chèn đẩy cột thuốc một đĩa: 1300 (74, 89%).
- Chèn đẩy cột thuốc 2 đĩa: 195 (11,23%).
- Chèn đẩy cột thuốc 4 đĩa: 1 (0,06%).
- Nang Tarlov: 4 (0,23%).

Trong số các trường hợp chụp bao rẽ cho chẩn đoán đúng với phẫu thuật là 94,85%; dương tính giả gặp 5/1736 (0,28%); âm tính giả 85/1736 (4,89%).

Những trường hợp âm tính giả là trên phim chụp thẳng và nghiêng không thấy thoát vị, trên phim chếch 3/4 chỉ nghi ngờ thoát vị. Chúng tôi phải khám kỹ bệnh nhân và căn cứ vào các dấu hiệu lâm sàng mới quyết định mổ. Quan sát trong khi mổ thấy đĩa đệm chèn ép rễ thần kinh và hầu hết là thoát vị lệch bên, thoát vị cạnh lỗ ghép.

Những trường hợp dương tính giả là những trường hợp trên phim chụp cản quang cho thấy thoát vị hai đĩa, cột thuốc cản quang chèn đẩy khá điển hình, nhưng khi mổ chỉ thấy thoát vị một đĩa còn đĩa khác chỉ lỗi nhẹ.

### **3. Chụp cộng hưởng từ**

Chụp cộng hưởng từ cho 617 trường hợp (26,15%).

Những năm sau này (từ 2004-2010) hầu như 100% bệnh nhân trước khi mổ đều được chẩn đoán bằng chụp cộng hưởng từ.

- Tuyệt đại đa số các đĩa đệm thoát vị đều bị thoái hoá, biểu hiện trên ảnh CHT là giảm tín hiệu trên T2W. Chỉ có 5 trường hợp (0,83%) đĩa đệm thoát vị nhưng không giảm chiều cao và không giảm tín hiệu, tức là nhân nhầy đĩa đệm vẫn tăng tín hiệu trên ảnh T2W giống như các đĩa đệm khác, chỉ có phần đĩa đệm lồi vào ống sống, chèn ép rễ thần kinh thì cường độ tín hiệu giảm.

- Có 24 trường hợp (3,96%) cường độ tín hiệu giảm ở nhiều đĩa đệm nhưng chỉ có một đĩa thoát vị. Hiện tượng nơi trên hay gặp trong TVĐĐ cổ và thắt lưng.

- Có 27 (4,46%) trường hợp đĩa đệm làm rách dây chằng dọc sau và mảnh đĩa đệm di trú (migration) tự do trong ống sống.

Thoát vị nhân nhẩy vào thân đốt sống, còn gọi là thoát vị Schmorl gặp 13 (2,14%) trường hợp. Hình ảnh thoát vị Schmorl có thể phát hiện được trên phim chụp X quang quy ước (bảng 6.4).

**Bảng 6.4:** Hình ảnh CHT

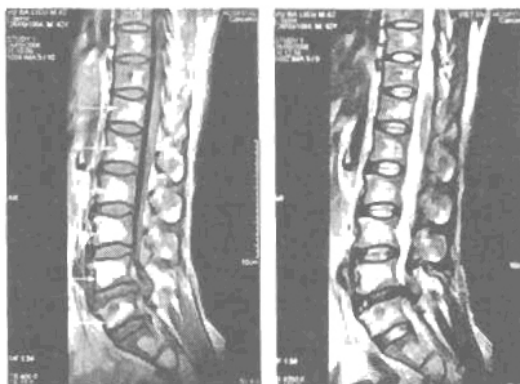Hình ảnh trên CHT	Số BN (%)
Gai xương thân đốt sống	56 (9,25)
↓ tín hiệu và ↓ chiều cao ĐĐ thoát vị	600 (97,24)
ĐĐ thoát vị nhưng không ↓ tín hiệu	5 (0,83)
↓ tín hiệu nhiều đĩa đệm	24 (3,96)
Mảnh ĐĐ di trú trong ống sống	27 (4,46)
Thân đốt sống ngấm mỡ	29 (4,79)
Thoát vị Schmorl	13 (2,14)
TVĐĐ ra trước	11(1,81)
Kén dịch ở S1 (nang Tarlov)	3 (0,12)
Viêm thoái hoá mặt sụn gian đốt	9 (1,48)
Thoát vị điển hình	596 (96,59)
Không rõ thoát vị (âm tính giả)	9 (1,49)
Hình ảnh phù tuỷ (thoát vị L1-L2)	1 (0,16)
Thoát vị lỗ ghép	16 (0,25)

(gh) chú: ĐĐ: đĩa đệm; ↓ tín hiệu: giảm tín hiệu).

Theo Yumashev (1973) phát hiện 10,2% thoát vị Schmorl trên phim chụp X quang quy ước. Người ta cho rằng hình ảnh thoát vị nhân nhẩy vào thân đốt sống trên phim X quang quy ước rất có giá trị để chẩn đoán TVĐĐ. Chúng tôi chưa phát hiện trường hợp thoát vị Schmorl nào trên phim chụp X quang quy ước.

– Thân đốt sống ngấm mỡ được phát hiện 29 trường hợp (4,79%), biểu hiện thân đốt sống tăng tín hiệu cả trên ảnh T1W và T2W, tuyệt đại đa số những trường hợp ngấm mỡ thân đốt sống gặp ở lứa tuổi 33-55, chỉ có 2 trường hợp tuổi 64 và 67 (hình 6.2).

– Trên ảnh cắt ngang (axial) phát hiện thoát vị lỗ ghép chỉ có 18 trường hợp (0,76%). Không phát hiện trường hợp nào thoát vị ngoài lỗ ghép.



Hình 6.2: Hình ảnh thân đốt sống ngấm mỡ (mũi tên, ảnh T1W và T2W); thoát vị đĩa đệm L4-L5

#### 4. Chụp cắt lớp vi tính

Chụp CLVT cho 6/2359 (0,25%), trong đó có một trường hợp cho chẩn đoán sai tầng thoát vị. Hai trường hợp không rõ ràng nên chúng tôi cho chụp bao rỗng cản quang.

Máy chụp CHT khá phổ cập hiện nay, vì thế dễ chẩn đoán các bệnh về cột sống cũng như chấn thương cột sống, tốt nhất nên chụp CHT đánh giá đầy đủ các tổn thương và không bỏ sót chẩn đoán.



## V. PHẪU THUẬT

### 1. Chỉ định và chống chỉ định

Bệnh nhân có hội chứng thắt lưng - hông, trước hết phải được điều trị nội khoa bằng mọi biện pháp như nghỉ ngơi, vật lý trị liệu; bằng thuốc: giảm đau, chống viêm, chống thoái hoá.

Nhưng thời gian điều trị nội khoa là bao lâu cũng có nhiều ý kiến khác nhau. Theo Yumashev (1973) và một số tác giả cho rằng phẫu thuật ở bệnh nhân đã có thời gian đau ngoài 6 tuần, nhưng Alpers BJ (1963) cho rằng bệnh nhân sẽ được phẫu thuật ngay sau hai tuần mà điều trị nội khoa không có kết quả.

Trong khi đó Voinya A (1964) cho rằng cần thiết phải chờ đợi ít nhất là một năm cho đến khi nào sự lồi đĩa đệm biểu hiện một cách đầy đủ và rõ ràng rồi mới mổ. Song nhiều ý kiến cho rằng nếu để bệnh nhân phải chờ đợi thời gian dài như thế có thể dẫn đến những thay đổi ở rễ thần kinh như teo rễ, thoái hoá khớp cột sống nặng, phát triển các gai xương, trượt đốt sống do thoái hoá tăng lên và sẽ làm cho phẫu thuật kém hiệu quả.

Do đó phần lớn các tác giả cho rằng sau 2-2,5 tháng mà điều trị nội khoa không có kết quả cần phải nghĩ đến khả năng phẫu thuật.

Trong số nghiên cứu của chúng tôi có 1128/2359 (47,81%) được phẫu thuật sau đau thần kinh tọa từ 2-3 tháng. Thực ra những bệnh nhân này trong tiền sử cũng đã đau mỗi cột sống thắt lưng nhiều tháng, nhiều năm nhưng mức độ nhẹ mà bệnh nhân vẫn có thể chịu đựng được. Thời gian 2-3 tháng lại đây đau tăng, đau thường xuyên và đã được điều trị không đỡ, đi lại khó khăn, lệch vẹo cột sống, ảnh hưởng nhiều đến lao động và làm việc.

#### 1.1. Chỉ định

##### 1.1.1. Chỉ định tuyệt đối

- Thoát vị đĩa đệm cấp tính sau chấn thương.
- Thoát vị đã gây hội chứng đuôi ngựa.

- Thoát vị gây thiếu hụt vận động xảy ra nhanh (như liệt bàn chân (foot drop)).

Theo Greenberg MS (1996) thì thoát vị gây hội chứng đuôi ngựa và thiếu hụt thần kinh tiến triển nhanh là có chỉ định mổ khẩn cấp (urgent surgery); còn thoát vị đĩa đệm cấp tính sau chấn thương có thể chưa cần phải phẫu thuật khẩn cấp, nên điều trị một vài tuần để cho giảm phù nề rễ thần kinh và giảm co cứng cơ, sau đó xem xét và có chỉ định phẫu thuật đối với từng trường hợp cụ thể.

### 1.1.2. Chỉ định tương đối

- Điều trị nội khoa thất bại: bệnh nhân luôn phải nằm viện hoặc điều trị ngoại trú, hết thuốc lại đau, ảnh hưởng đến đi lại và chất lượng làm việc.

- Bệnh nhân đã có biến chứng viêm, loét, chảy máu dạ dày do dùng thuốc giảm đau kéo dài.

- Đau quá mức mà các thuốc giảm đau không có tác dụng hoặc thời gian giảm đau rất ngắn.

- Thoát vị đĩa đệm tái phát mà điều trị nội khoa không đỡ.

- Bệnh nhân không muốn đầu tư thời gian vào điều trị nội khoa mà không mang lại hiệu quả (Greenberg MS, 1996).

Thực tế nhiều trường hợp cần phải khám xét kỹ về lâm sàng và hình ảnh cận lâm sàng để đưa ra chỉ định cụ thể. Có trường hợp chụp CHT không rõ thoát vị, cần phải chụp X quang quy ước để xem bệnh nhân có bị gai đôi, có bị cứng hoá hoặc thắt lưng hoá không vì trên CHT không phát hiện được những biểu hiện bất thường về cột sống nói trên. Không ít trường hợp phải căn cứ vào khám xét lâm sàng để quyết định phẫu thuật.

## 1.2. Chống chỉ định

Chống chỉ định phẫu thuật thoát vị đĩa đệm cột sống thắt lưng trong những trường hợp như: bệnh nhân đang bị lao tiến triển, đái đường, suy tim, suy thận, xơ gan giai đoạn cuối, vùng mổ bị viêm nhiễm, huyết áp cao, sốt trên 38<sup>0</sup> và bệnh nhân chưa muốn phẫu thuật.

## 2. Kỹ thuật mổ

Chúng tôi tiến hành mổ mở bằng đường vào phía sau cột sống với hai kỹ thuật: cắt cung sau và mở cửa sổ xương.

### 2.1. Cắt cung sau

Tiến hành cắt cung sau để lấy đĩa đệm cho 850/2359 (36,04%). Tuyệt đại đa số cắt một cung, một vài trường hợp cắt hai cung và chỉ có một trường hợp cắt 3 cung sau cho bệnh nhân thoát vị 4 đĩa đệm.

- Chỉ định cắt cung sau:
- + Thoát vị trung tâm gây chèn ép rễ thần kinh hai bên.
- + Thoát vị kèm theo hẹp ống sống do thoái hoá.
- + Thoát vị đã gây hội chứng đuôi ngựa.
- + Thoát vị đã gây bại yếu hai chân.
- + Thoát vị xuyên qua màng cứng.

- Ưu điểm của cắt cung sau là: trường mổ rộng, vén rễ thần kinh sang hai bên để lấy đĩa đệm thuận lợi, không gây tổn thương rễ thần kinh. Nhưng nhược điểm làm cho cột sống yếu, dễ gây trượt đốt sống thứ phát. Sẹo dính và đau vết mổ kéo dài (hội chứng thiếu hồng cung sau).

### 2.2. Mở cửa sổ xương (fenestration)

Chúng tôi tiến hành mở cửa sổ xương để lấy đĩa đệm cho 1509/2359 (63,96%). Chỉ định mở cửa sổ xương trong những

trường hợp thoát vị lệch bên hoặc thoát vị lỗ ghép, cạnh lỗ ghép với biểu hiện lâm sàng chỉ đau một chân. Tuy nhiên trong lúc mổ, nếu thấy khó khăn thì cần phải chuyển kỹ thuật từ mở cửa sổ xương sang cắt cung sau để không gây tổn thương rễ thần kinh và đảm bảo sau mổ bệnh nhân hết đau.

Mở cửa sổ xương có ưu điểm là cắt cân cơ, dây chằng và xương ít nên không làm thay đổi độ vững của cột sống, bệnh nhân có thể ngồi dậy sớm và có thể không cần phải đeo nẹp đỡ lưng sau mổ.

Nhược điểm của phương pháp này là trường mổ chật chội và đối với người to béo thì vết mổ khá sâu, nhìn khó, ánh sáng vào kém, vén rễ thần kinh khó khăn, có thể gặp rủi ro như làm tổn thương rễ thần kinh.

### **2.3. Lấy đĩa đệm theo phương pháp kinh điển**

Sau khi mở xương, vén màng cứng và rễ thần kinh về một bên rồi tiến hành lấy đĩa đệm bằng dụng cụ chuyên khoa. Đây là kỹ thuật kinh điển mà hầu hết các nhà phẫu thuật thần kinh ở trong nước cũng như nước ngoài vẫn áp dụng cho đến hiện nay.

Quan sát trong khi mổ 2359 trường hợp, chúng tôi nhận thấy như sau:

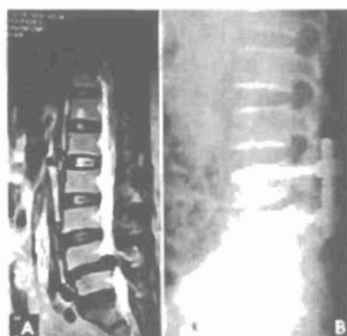Đĩa đệm làm rách dây chằng dọc sau 181 (7,6%), trong đó đĩa đệm tự do trong ống sống là 49 (2,07%); đĩa đệm xuyên màng cứng 3 (0,12%); đĩa đệm xuyên rễ 2 (0,08%); phải mở màng cứng mới lấy được đĩa đệm là 11 (0,46%); mổ xương thân đốt sống và sụn cốt hoá 35 (1,48%), trong đó phải dùng đục để đục bỏ sụn cốt hoá là 29 (1,2%); dây chằng vàng dày trên 5mm là 1248 (52,9%); không còn dây chằng vàng do đè ép lâu ngày là 135 (5,7%); giãn tĩnh mạch ngoài màng cứng 569 (24,12%).

#### 2.4. Sau khi cắt bỏ đĩa đệm thắt lưng có hàn xương không?

Hầu hết các tác giả đều cho rằng đối với đĩa đệm thắt lưng chỉ cắt bỏ đĩa đệm đơn thuần (simple discectomy) mà không cần hàn xương (lumbar discectomy without fusion), có nghĩa là, sau khi cắt bỏ đĩa đệm không cần đưa bất cứ nguyên vật liệu gì thay thế vào chỗ đĩa đệm vừa được lấy bỏ.

Theo các tác giả nước ngoài thì cắt bỏ đĩa đệm thắt lưng có hàn xương là chỉ định rất hiếm hoi (seldom indications), chỉ áp dụng cho trường hợp thoát vị gây mất vững cột sống (a lumbar disc herniation in instability), tức là thoát vị gây trượt nhẹ đốt sống.

Đối với những trường hợp thoát vị gây mất vững cột sống, chúng tôi đã tiến hành cắt bỏ đĩa đệm và cố định cột sống bằng kỹ thuật bắt vít qua cuống (pedicle screw fixation) để đảm bảo cho bệnh nhân hết đau và tránh cho cột sống không bị trượt tiếp về sau (hình 6.3).



**Hình 6.3:** Hình ảnh CHT thoát vị L4-L5 gây trượt nhẹ L4 ra trước (độ I) (ảnh A) và sau khi cắt bỏ đĩa đệm đã cố định cột sống bằng bắt vít qua cuống sống (ảnh B) ở BN Đào Thị S. 52 tuổi; mổ ngày 22/4/2009

## VI. BIẾN CHỨNG SAU PHẪU THUẬT

Những tai biến xảy ra trong phẫu thuật (iatrogenic complications) cũng như những biến chứng sau mổ được gọi chung là các biến chứng phẫu thuật. Biến chứng sau mổ phụ thuộc vào từng kỹ thuật như mổ mở cắt bỏ đĩa đệm thông thường bằng đường vào phía sau cột sống, mổ lấy bỏ đĩa đệm vi phẫu hoặc mổ vi phẫu nội soi.

### 1. Biến chứng cắt đĩa đệm thắt lưng bằng mổ mở

Chúng tôi gặp những biến chứng sau: rách màng cứng 27 (1,17%); tổn thương rễ thần kinh 4 (0,21%); thiếu hụt vận động hai chân hoặc bàn chân sau mổ 15 (0,16%); hội chứng đuôi ngựa sau mổ là 5 (0,21%); tụt huyết áp sau mổ 9 (0,38%); bí tiểu 1355 (57,43%); trướng bụng 453 (19,20%); chảy máu vết mổ 13 (0,55%); nhiễm trùng vết mổ 49 (2,07%); viêm mặt sụn đĩa đệm sau mổ 3 (0,12%);

Theo Greenberg MS thì thiếu hụt thần kinh gặp 1-8%; rách màng cứng 0,3-13% (biến chứng này có thể lên tới 18% trong những trường hợp mổ lại); tái phát đĩa đệm cùng vị trí là 4%; nhiễm khuẩn ở sâu khoảng 1% (bao gồm viêm đĩa đệm 0,5%; áp xe ngoài màng cứng 0,67%); hội chứng đuôi ngựa 0,21% trong tổng số 2842 trường hợp được cắt bỏ đĩa đệm.

Ngoài ra các tác giả còn đề cập đến một biến chứng có thể nguy hiểm, đó là tổn thương các mạch máu lớn trong ổ bụng (động mạch và tĩnh mạch chủ bụng, động-tĩnh mạch chậu gốc). Tổn thương mạch máu lớn trong ổ bụng có thể xảy ra với bất cứ loại phẫu thuật nào như mổ đĩa đệm vi phẫu, vi phẫu nội soi và mổ mở. Biến chứng này có thể gây chết người (hình 6.4).

Steffen H thông báo rằng cho đến năm 1986 đã có 41 trường hợp phẫu thuật đĩa đệm gây tổn thương mạch máu lớn được thông báo trên y văn. Tuy nhiên số liệu này còn ít hơn với thực tế vì nhiều trường hợp không thông báo trên các tạp chí.

McCulloch JA (1997) cũng đưa ra những biến chứng có thể gây tổn thương mạch máu lớn cũng như tổn thương niệu quản và ruột non trong ổ bụng và đề ra biện pháp an toàn là không nên đưa dụng cụ lấy đĩa đệm vào sâu.



**Hình 6.4:** Đưa dụng cụ quá sâu có thể gây tổn thương động mạch chủ bụng (ảnh bên phải)

Schuerer U và Roosen K (1988) theo dõi 1957 trường hợp mổ đĩa đệm cột sống thắt lưng thì biến chứng nhiễm trùng 2,8%; thiếu hụt thần kinh 0,5%.

Theo Ozgen S và cộng sự (2001) theo dõi 2451 trường hợp được phẫu thuật thoát vị đĩa đệm CSTL từ 1986-2000, nhận thấy các biến chứng phẫu thuật đĩa đệm cột sống thắt lưng là 5,21%, trong đó rách màng cứng 2,28%; rò dịch não tủy 0,16%; nhiễm trùng vết mổ 12%; viêm đĩa đệm 0,36%; máu tụ 0,08%; tổn thương rễ thần kinh 0,12%; hội chứng đuôi ngựa 0,02%; thiếu hụt thần kinh nói chung 0,16% và tử vong 0,08%.

Theo Henriques T và cộng sự (2001) gặp 5 trường hợp biến chứng đuôi ngựa sau mổ TVDD. Theo tác giả thì hội chứng đuôi ngựa sau phẫu thuật có thể xảy ra từ 0,2% đến 1%.

Caner H và cộng sự (2000) đã đưa ra một biến chứng hiếm thấy của phẫu thuật đĩa đệm cột sống thắt lưng, đó là hội chứng Ogilvie (Ogilvie syndrome). Hội chứng Ogilvie là biểu hiện giãn đại tràng cấp tính mà không hề có dấu hiệu tắc ruột cơ học, còn được gọi là tắc đại tràng giả (pseudo-obstruction of the colon). Tác giả thông báo một trường hợp 3 ngày sau mổ đĩa đệm L4-L5

mà bụng vẫn trướng căng, không có nhu động ruột; chụp X quang và siêu âm ổ bụng thấy đại tràng bị giãn rộng; bệnh nhân được đặt ống thông dạ dày và sau 3 ngày thì bệnh nhân hết trướng bụng. Tác giả cho rằng ở những người béo phì (obesity), táo bón lâu ngày và dùng thuốc giảm đau là những nguyên nhân gây nên hội chứng Ogilvie. Theo tác giả mới chỉ thấy có 3 trường hợp được thông báo trên y văn.

Chúng tôi gặp trướng bụng sau mổ đĩa đệm cột sống thất lưng là 19,20%, trong số đó nhiều trường hợp phải đặt ống thông dạ dày, nhưng chưa có trường hợp nào được chụp X quang và siêu âm ổ bụng nên chưa phát hiện được hội chứng Ogilvie. Ngoài những nguyên nhân mà Caner nói trên, theo kinh nghiệm của chúng tôi thì nguyên nhân chính dẫn đến trướng bụng là đưa dụng cụ lấy đĩa đệm vào quá sâu về phía trước cột sống, có thể làm rách dây chằng dọc trước gây kích thích phúc mạc thành ở phía trước cột sống dẫn đến tình trạng liệt ruột cơ năng.

Biến chứng bí tiểu sau mổ là hay gặp nhất, chiếm 57,43%. Tất cả bệnh nhân mổ đĩa đệm cột sống thất lưng của chúng tôi đều được vô cảm bằng gây tê tuỷ sống. Do vậy nguyên nhân bí tiểu có thể liên quan đến thuốc tê tuỷ sống, ngoài ra bí tiểu còn do đau, do vén rễ thần kinh sang bên để lấy đĩa đệm, do bệnh nhân đi tiểu ở tư thế nằm, do yếu tố tâm lý và có thể do nhiều nguyên nhân khác. Thông thường chúng tôi phải đặt thông tiểu và lưu ống thông tiểu trong một vài ngày, sau đó rút bỏ ống thông và bệnh nhân tự tiểu.

## **2. Biến chứng cắt đĩa đệm thất lưng bằng vi phẫu (microdiscectomy)**

McCulloch JA và Young PH (1984-1995) đã tiến hành mổ đĩa đệm thất lưng vi phẫu cho 1500 trường hợp, các biến chứng phẫu thuật như sau: rách màng cứng 77 (5,13%); rò dịch não tuỷ 6 (<1%); tổn thương rễ thần kinh 8 (<1%); chảy máu dạ dày 6 (<1%); bí tiểu 78 (5%); viêm phổi <1%; nhiễm trùng vết mổ 2%;



niêm trùng khoang đĩa đệm <0,13%; tử vong 1 trường hợp (0,06%); mổ lại 137 (10%), trong đó mổ lại đĩa đệm cùng tầng và cùng bên là 76 (56%), cùng tầng nhưng đối bên là 7 (5%); khác tầng là 18 (13%).

Dưới đây là một số biến chứng mổ TVĐĐ thất lưng bằng kỹ thuật vi phẫu (bảng 6.5).

**Bảng 6.5: Biến chứng mổ TVĐĐ thất lưng**

Biến chứng	Spangfort (2504 BN)	Mayfield (1408 BN)	Ramirez (28395 BN)
Tử vong	0,1 %	0,4%	0,06%
Viêm tắc TM	1%	00	00
Hội chứng ĐN	0,2%	0,07%	0,08%
Tổn thương rễ TK	0,5%	0,1%	0,2%
Rách màng cứng	1,6%	0,7%	0,1%

(ghi chú: TM: tĩnh mạch; ĐN: đuôi ngựa; TK: thần kinh).

Karl F. Kothbauer và Rolf W. Seiler (2000) thông báo một trường hợp thoát vị các rễ thần kinh đuôi ngựa (herniation of cauda equina nerve roots) qua màng cứng sau cắt đĩa đệm thất lưng bằng vi phẫu. Trường hợp đặc biệt nói trên được tóm tắt như sau:

Trong lúc phẫu thuật lấy bỏ đĩa đệm bằng vi phẫu đã làm rách màng cứng, lỗ rách nhỏ không được phát hiện vì không thấy dịch não tủy chảy ra. Ở ngày thứ hai sau mổ, bệnh nhân xuất hiện đau dữ dội lan xuống bắp chân và bàn chân bên phải, sau đó yếu bàn chân phải, mất cảm giác theo rễ L5. Nghi ngờ chảy máu sau mổ, bệnh nhân được chụp cắt lớp vi tính và tiến hành mổ lại. Khi mổ lại, không thấy máu tụ ngoài màng cứng hoặc dưới màng cứng mà thấy các rễ thần kinh đuôi ngựa bị ép đẩy qua lỗ màng cứng bị rách vào khoang nhân nhầy đĩa đệm

đã được lấy bỏ; các rễ thần kinh phù nề, sung huyết và cuộn lại. Các phẫu thuật viên đã chủ động mở màng cứng và đưa các rễ thần kinh trở lại trong bao cùng, khâu lại lỗ rách màng cứng ở phía trước và khâu lại chỗ màng cứng được mở ở phía sau. Bệnh nhân hết đau sau mổ, bất động trên giường 4 ngày để đề phòng rò dịch não tủy. Diễn biến sau mổ tốt, không để lại thiếu hụt thần kinh.

Tác giả đề nghị rằng khi mổ, nếu màng cứng bị rách, mặc dù lỗ rách nhỏ, vẫn còn màng nhện và không thấy dịch não tủy chảy ra thì bằng bất cứ giá nào cũng phải khâu lại màng cứng hoặc ít nhất cũng phải đặt một miếng cơ hoặc miếng spongen để đề phòng không cho các rễ thần kinh đuôi ngựa bị đẩy qua lỗ rách và bị chẹt cứng ở đó.

### **3. Biến chứng cắt đĩa đệm bằng vi phẫu nội soi**

Theo Mick J. Perez-Cruet và Kevin T. Foley (2002) tiến hành mổ đĩa đệm thắt lưng bằng vi phẫu nội soi (microendoscopic lumbar discectomy) cho 150 trường hợp nhận thấy các biến chứng sau: rách màng cứng là 5%; thoát vị màng tủy giả (pseudomeningocele) xuất hiện muộn là 0,7%; nhiễm trùng vết mổ 0,7%; mổ lại do tái phát đĩa đệm là 2,66%.

## **VII. KẾT QUẢ PHẪU THUẬT**

### **1. Kết quả**

Hầu hết các tác giả nước ngoài đều căn cứ chủ yếu vào triệu chứng đau (là triệu chứng chủ quan của bệnh nhân) để đánh giá kết quả sau mổ. Ngoài ra còn căn cứ vào tình trạng vận động và khả năng quay về với công việc lao động trước đây.

Chúng tôi đưa ra cách đánh giá kết quả sau mổ như sau: kết quả tốt, khá, trung bình và kém (bảng 6.6).

**Bảng 6.6:** Kết quả sau mổ

Tốt (good): 75%
Hết đau
Vận động bình thường
Quay về với công việc cũ
Khá (fair): 12%
Đôi khi còn đau rề
Vận động như bình thường
Quay về với công việc cũ
Trung bình (medium): 5%
Có đỡ đau nhưng không nhiều
Hạn chế vận động
Phải uống thuốc giảm đau
Lao động hạn chế
Kém (poor): 8%
Đau mạn tính (đỡ đau ít)
Phải dùng thuốc thường xuyên
Biến chứng thiếu hụt thần kinh
Phẫu thuật lại
Không có khả năng làm công việc cũ

Theo dõi 1-2 năm sau mổ chúng tôi thấy kết quả như sau: tốt 75%; khá 12%, trung bình 5% và kết quả kém là 189 trường hợp (8%).

Trong số 8% trường hợp kết quả kém bao gồm: đỡ đau không đáng kể 3,85%, biến chứng bại yếu một vài nhóm cơ là 15 (0,63%); hội chứng đuôi ngựa sau mổ là 5 (0,21%) và mổ lại là 78 (3,30%).

Kết quả sau mổ phụ thuộc triệu chứng lâm sàng trước mổ. Nếu trước mổ bệnh nhân chỉ có triệu chứng đau rề đơn thuần thì thường cho kết quả tốt ngay khi ra viện. Nhưng nếu trước mổ bệnh nhân đã có những triệu chứng thiếu hụt thần kinh như

bàn chân liệt rũ (foot drop), rối loạn chức năng bàng quang như đái rì và rối loạn cảm giác tăng sinh môn (hội chứng đuôi ngựa)... thì khả năng hồi phục về vận động và chức năng bàng quang phải chờ thời gian ít nhất ngoài 6 tháng đến một năm, thậm chí có trường hợp không hồi phục.

Yumashev GS (1973) thì chia kết quả phẫu thuật ra làm 3 loại: tốt (good) 60%; kết quả thoả đáng (satisfactory result) là 22,5% và kết quả không thoả đáng (unsatisfactory) là 7 trường hợp (15,5%). Những trường hợp không thoả đáng gồm 3 trường hợp không có cải thiện (no improvement) so với trước mổ, bệnh nhân đau và thậm chí đau hơn trước mổ; một BN rối loạn trầm trọng chức năng bàng quang, trực tràng và sinh dục; 3 BN phải mổ lại sau đó không lâu.

Còn Perez-Cruet MJ và cộng sự (2002) thì chia kết quả phẫu thuật TVĐĐ thắt lưng làm 4 mức độ: tuyệt vời (excellent); tốt (good); khá (fair) và kém (poor).

McCulloch đã tiến hành mổ vi phẫu cho 1500 trường hợp thoát vị đĩa đệm cột sống thắt lưng (từ 1984-1995) được theo dõi 6 tháng đến 10 năm nhận thấy kết quả như sau (bảng 6.7).

**Bảng 6.7:** Kết quả 1500 trường hợp được mổ vi phẫu

Tuyệt vời (excellent): hoàn toàn hết đau	654 (45%)
Rất tốt (very good): thỉnh thoảng còn đau	455 (30%)
Tốt (good): hạn chế công việc nặng	168 (11%)
Khá (fair): Đau mạn tính phải dùng thuốc	65 (4%)
Không có khả năng làm việc chân tay (disabled)	21 (1%)
Phẫu thuật tái phát	137 (10%)

## 2. Phẫu thuật lại sau mổ thoát vị đĩa đệm thắt lưng

Phẫu thuật lại sau mổ TVĐĐ thắt lưng bao gồm thoát vị đĩa đệm tái phát (recurrent lumbar disc herniation) và sẹo dính sau mổ cũ.

Thoát vị đĩa đệm tái phát được hiểu là thoát vị ở ngay chính vị trí đĩa đệm mổ trước đây, sẹo dính vết mổ cũ hoặc sẹo dính kết hợp với thoát vị ở tầng trên hoặc tầng dưới đĩa đệm mổ cũ.

- Tỷ lệ mổ lại: theo số liệu nghiên cứu của chúng tôi có 78/2359 (3,3%) trường hợp thoát vị thất lưng phải mổ lại. Tầng đĩa đệm phải mổ lại nhiều nhất vẫn là L4-L5: 60 BN và L5-S1:11 BN.

- Triệu chứng lâm sàng: đau 100% (đau như trước mổ); hội chứng đuôi ngựa 5 (biến chứng sau mổ lần đầu có 3 và 2 trường hợp trước mổ lần đầu đã có hội chứng đuôi ngựa rồi); teo cơ 56/78.

- Chẩn đoán cận lâm sàng: chụp bao rỗng cản quang 35 và chụp CHT là 43. Có 2 trường hợp đĩa đệm đã được phẫu thuật cắt bỏ nhưng trên ảnh CHT nhân nhầy đĩa đệm tái phát như chưa được cắt bỏ, biểu hiện khoang gian đốt không hẹp, nhân nhầy đĩa đệm vẫn còn tín hiệu có hình thấu kính hai mặt lõm và chèn đẩy ra sau, kích thước nhân nhầy đĩa đệm cảm giác không thay đổi so với trước mổ. Khi mổ lại lấy được khá nhiều tổ chức đĩa đệm thoái hoá.

Chúng tôi đặt câu hỏi là liệu nhân nhầy đĩa đệm có được tái tạo và phát triển trở lại như trước không? Những bệnh nhân mổ lại, mặc dù lần mổ trước nhân nhầy đĩa đệm đã được lấy bỏ khá nhiều, nhưng trên phim chụp lại vẫn còn tổ chức đĩa đệm. Qua 43/78 (55,12%) trường hợp mổ lại được chụp CHT, chúng tôi nhận thấy khá nhiều trường hợp trên ảnh cộng hưởng từ vẫn còn tổ chức đĩa đệm. Như vậy khả năng mổ lần đầu chỉ lấy được 80-90% tổ chức nhân nhầy đĩa đệm và phần đĩa đệm còn lại có khả năng phát triển và gây đau trở lại.

- Thời gian mổ lại  $\leq 3$  tháng là 12;  $\leq 1$  năm là 20; 2 năm đến 9 năm là 28; 10-19 năm là 16 và trên 20 năm là 2 trường hợp.

- Kỹ thuật tiến hành mổ lại: cắt cung sau là 72 trường hợp và mổ cửa sổ xương một bên là 6 trường hợp.

- Nguyên nhân mổ lại:
- Sẹo dính đơn thuần: 29/78 (37,2%).
- + Thoát vị tái phát: 28/78 (35,9%); trong đó thoát vị tái phát cùng bên là 12, thoát vị tái phát khác bên là 4/28 và thoát vị tái phát ở trung tâm là 12 bệnh nhân.
- + Thoát vị đĩa đệm ở tầng trên hoặc ở tầng dưới chỗ mổ cũ kèm theo sẹo dính đĩa đệm mổ cũ là 13 (16,7%).
- + Viêm rò vết mổ: 8 (10,2%).
- Kết quả mổ lại:

Kiểm tra khi ra viện, kết quả như sau: tốt 31/78 (39,79%), khá 17/78 (21,8%), trung bình (đờ đau không nhiều) 19/78 (24,35%) và kém 11/78 (14,1%).

Trong số 11 trường hợp kết quả kém, có 3 trường hợp bị yếu vận động gấp bàn chân về phía mu và hai trường hợp hội chứng đuôi ngựa mức độ nhẹ. Số còn lại đờ đau ít, vẫn phải dùng thuốc hàng ngày.

Theo Suk KS; Lee HM và cộng sự (2001) thì thoát vị tái phát gặp 5-11% các trường hợp.

Theo Erbayraktar S và cộng sự (Turkey, 2001) thì tái phát đĩa đệm là 6,5% và căn nguyên sẹo màng cứng là 36,36%; tái phát cùng vị trí là 22,27%.

Cinotti G; Roysam GS (1998) nghiên cứu tái phát đĩa đệm cùng bên ở 26 trường hợp đã được mổ lại nhận thấy có 42% trường hợp đau lại là sau một chấn thương hoặc một biến cố bất thường sau bê nặng hoặc xoay người đột ngột, ngay sau đó xuất hiện đau rễ thần kinh tái phát. Kết quả sau mổ lại cho thấy 65% đờ đau nhiều và trở lại với công việc như trước khi được mổ.

Theo Dai LY; Zhou Q và Yao WF (China, 2005) nghiên cứu 39 trường hợp mổ lại cho thấy: tái phát ở đĩa đệm L4-L5 là 27, L5-S1 là 11 và L3-L4 là 1, tái phát đĩa đệm được mổ lại sau 6 tháng đến 17 năm. Kết quả cụ thể: 29 bệnh nhân trở lại với công

việc trước đó, đỡ đau nhiều và làm việc bình thường; 7 trường hợp có dấu hiệu cải thiện lâm sàng và 3 trường hợp đỡ đau không nhiều, vẫn phải dùng thuốc hàng ngày.

## VIII. MỘT SỐ THỂ THOÁT VỊ VÀ BỆNH LÝ HIẾM GẶP

### 1. Thoát vị xuyên qua màng cứng

Chúng tôi gặp 3/2359 (0,12%) trường hợp thoát vị trong màng cứng (intradural lumbar disc herniations) hay còn gọi là thoát vị xuyên màng cứng (transdural disc herniations). Đây là thể thoát vị hiếm gặp, đĩa đệm chọc thủng màng cứng và nằm gọn giữa các rễ thần kinh vùng đuôi ngựa. Ba trường hợp thoát vị xuyên màng cứng được chẩn đoán chụp bao rễ cản quang là 2 và chụp CHT là 1, nhưng cả 3 trường hợp chỉ được phát hiện trong khi mổ. Xin dẫn chứng:

Bệnh nhân: Phạm Văn C. 48 tuổi, nghề nghiệp công nhân Công ty cầu Thăng Long; vào viện 29/5/1998; ra viện 16/6/1998; mổ ngày 2/6/1998.

Diễn biến của bệnh nhân: BN có tiền sử đau cột sống thắt lưng (CSTL) từ 1990, lan mông và chân trái, đã điều trị nhiều nơi không đỡ. Cách 5 tháng trước khi vào viện, trong lúc lao động bệnh nhân bê một vật nặng thấy đau chói CSTL lan xuống mông, mặt sau đùi và cẳng chân trái. Đau liên tục, không thể đi lại, cột sống veo, cơ cứng cơ cạnh cột sống, dấu hiệu Schöberg 10/10, chuồng bấm (+); Lasègue (+) chân trái 20°, chân phải 80°, chân trái teo 2cm so với chân phải; tiểu tiện bình thường. Bệnh nhân được chụp bao rễ cản quang, cột thuốc tác hình đồng hồ cát ngang L4-L5. Ngày 2 tháng 6 năm 1998 được phẫu thuật, cắt cung sau L4 nhưng không thể vén được màng cứng vì rễ thần kinh bị chẹt cứng, sờ nhẹ ngón tay lên màng cứng thấy một cục chác. Chúng tôi đã quyết định mở màng cứng. Sau khi mở màng cứng nhận thấy các rễ thần kinh dính, vén nhẹ nhàng các rễ thần kinh sang bên thấy mảnh đĩa đệm tự do nằm xen

giữa các rễ thần kinh, sau khi lấy bỏ mảnh đĩa đệm thì thấy một lỗ thủng màng cứng. Chúng tôi đã tiến hành lấy bỏ toàn bộ nhân nhầy đĩa đệm thì thấy rễ thần kinh hết bị chèn ép. Chúng tôi đã khâu lại màng cứng, đặt dẫn lưu và đóng kín vết mổ. Diễn biến sau mổ ổn định, bệnh nhân hết đau chân, không có biến chứng bại yếu chân. Sau 14 ngày mổ, bệnh nhân tập đi lại và ra viện.

Dandy WE (1942) là người đầu tiên mô tả mảnh đĩa đệm nằm trong màng cứng. Smith RV đã thu thập tài liệu và cho biết đến 1981 mới có 41 trường hợp rách đĩa đệm xuyên màng cứng được thông báo trên y văn; trong đó bao gồm cả thoát vị cổ, thoát vị ngực và thoát vị thắt lưng (chủ yếu là thắt lưng). Steffen H (1984) thông báo 2 trường hợp thoát vị xuyên màng cứng L3-L4 và một bệnh nhân ở L4-L5. Bùi Quang Tuyến (1992) đã thông báo trường hợp thoát vị L4-L5 xuyên màng cứng gây hội chứng đuôi ngựa ở một phụ nữ 47 tuổi.

Cơ chế của thoát vị xuyên màng cứng được giải thích là do đĩa đệm đè ép màng cứng lâu ngày gây nên thiếu máu, làm cho màng cứng hoại tử và mỏng dần. Khi có cơ hội thuận lợi như người bệnh cúi hoặc bê một vật nặng, áp lực nội đĩa đệm tăng đột ngột, thúc mạnh ra sau, chọc thủng màng cứng đã bị tổn thương và mảnh đĩa đệm chui vào trong màng cứng.

Theo Steffen H (1984) và theo y văn Thế giới thì thoát vị xuyên qua màng cứng gặp nhiều nhất ở L4-L5, chiếm tới 42%. Đa số tác giả cho rằng nếu bệnh nhân có tiền sử đau thần kinh tọa nhiều năm, bỗng dưng đau đột ngột với biểu hiện hội chứng đuôi ngựa và trên ảnh chụp bao rễ cản quang tắc hoàn toàn cột thuốc hoặc trên CHT thấy đĩa đệm thoát lớn vào ống sống thì cần phải nghĩ đến khả năng thoát vị xuyên màng cứng.

Lampe J và cộng sự (1986) đã thông báo 2 trường hợp đĩa đệm xuyên màng cứng trong đó có 1 trường hợp có hội chứng đuôi ngựa. Cả hai trường hợp đều thoát vị ở L4-L5.



Theo Epstein và cộng sự (1990) thì thoát vị trong màng cứng gặp dưới 0,3% so với tất cả các loại thoát vị và chỉ có 3% xảy ra ở cổ, 5% ở ngực và 92% ở cột sống thắt lưng.

Blagodatsky MD (1990, Nga) đã trình bày 3 trường hợp thoát vị đĩa đệm xuyên màng cứng, trong đó 2 trường hợp thoát vị L4-L5 và một trường hợp thoát vị L5-S1. Hai trường hợp biểu hiện đau cả hai chân và một trường hợp chỉ đau chân phải. Có hai trường hợp biểu hiện hội chứng đuôi ngựa cấp tính.

Schisano G và cộng sự (1995) gặp 9/593 (1,51%) trường hợp thoát vị đĩa đệm trong màng cứng và chủ yếu ở L4-L5.

Presta FJ và Schattke HH (1995) đã thông báo 3 trường hợp thoát vị xuyên màng cứng trong tổng số 5000 thoát vị đĩa đệm CSTL (0,06%). Theo tác giả đã có 60 trường hợp thoát vị xuyên màng cứng được thông báo trên y văn trước đó.

Bavassi S (1998) thông báo một trường hợp thoát vị trong màng cứng ở L3-L4 gây hội chứng đuôi ngựa. Còn Hidalgo-Ovejero AM và cộng sự (1998) thông báo một trường hợp thoát vị trong màng cứng kèm theo có khối ngoài màng cứng.

Koc RK; Akdemir H và cộng sự (2001) thông báo hai trường hợp thoát vị trong màng cứng ở L1-L2 và L2-L3.

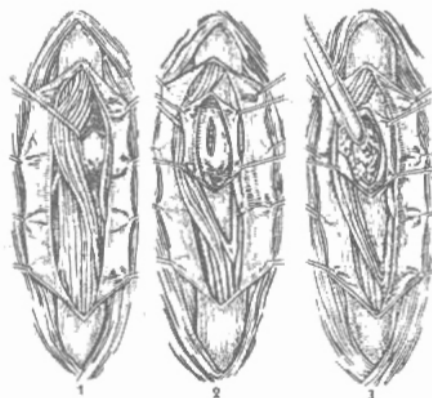
Andrea G và cộng sự (2004) nói về giá trị của CHT trong chẩn đoán và phẫu thuật 9 trường hợp thoát vị trong màng cứng.

Chắc chắn ngày càng có nhiều thông báo về thoát vị xuyên màng cứng vùng thắt lưng.

#### ***Phẫu thuật lấy đĩa đệm qua màng cứng:***

Quan sát khi phẫu thuật cho 2359 trường hợp, chúng tôi thấy có 60 trường hợp (2,54%) đĩa đệm nằm tự do trong ống sống. Hầu hết các trường hợp đĩa đệm nằm tự do trong ống sống đều được lấy bỏ theo kỹ thuật kinh điển, tức là vén màng cứng và rẽ thần kinh sang bên rồi tiến hành lấy bỏ đĩa đệm.

Chỉ có 11 trường hợp (0,46%) phải tiến hành lấy đĩa đệm qua mở màng cứng; trong đó có 4 trường hợp thoát vị lệch bên, 7 thoát vị trung tâm (3 trường hợp thoát vị đã gây hội chứng đuôi ngựa) (hình 6.5).



**Hình 6.5:** Lấy đĩa đệm qua mở màng cứng  
1: Vén các rễ thần kinh; 2 và 3: Rạch và lấy đĩa đệm

Mảnh đĩa đệm nằm tự do trong ống sống là những trường hợp hiếm gặp. Theo Ectors J (1953) chỉ gặp khoảng 1-3% và thường gây nên hội chứng đuôi ngựa.

Poth H (1981) trong số 2000 trường hợp mổ đĩa đệm cột sống thất lưng thì chỉ có 3 trường hợp (0,15%) phải lấy đĩa đệm qua mở màng cứng.

Trên phim chụp CHT cho biết chắn chắn mảnh đĩa đệm tự do trong ống sống, nhưng chỉ có quan sát khi mổ mới biết được có phải mở màng cứng hay không.

Có 4 trường hợp thoát vị lệch bên, lúc đầu mở cửa sổ xương một bên, sau đó phải chuyển sang cắt cung sau nhưng cũng không thể nào lấy được đĩa đệm và cuối cùng phải mở màng cứng mới lấy được đĩa đệm.

## 2. Thoát vị đĩa đệm xuyên rễ

Chúng tôi gặp 2/2359 (0,08%) trường hợp thoát vị xuyên rễ (transradicular disc herniations) hay còn gọi là thoát vị trong rễ. Đây là thể thoát vị cực kỳ hiếm gặp. Cả hai trường hợp nói trên đều là thoát vị cạnh lỗ ghép của L4-L5, mảnh đĩa đệm xuyên qua rễ thần kinh làm tổn thương một số sợi thần kinh của rễ. Cả hai trường hợp sau mổ đều hết đau và không để lại biến chứng bại yếu chân.

Suzer T và cộng sự (1998) đã thông báo trường hợp thoát vị trong rễ ở vị trí L5-S1 và cho biết mới chỉ có 6 trường hợp được thông báo trên y văn. Tác giả cũng cho biết thoát vị trong màng cứng và thoát vị trong rễ có thể là nguyên nhân thất bại ở một số bệnh nhân sau mổ mà không hết đau.

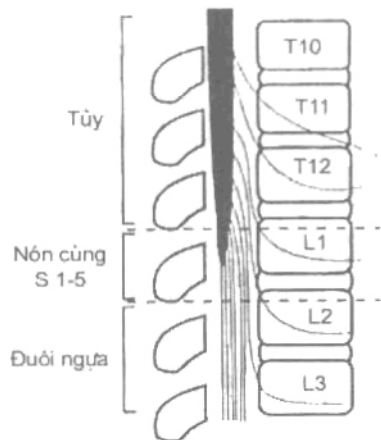
Mut M và Berker M (2001) thông báo trường hợp thứ 10 bị thoát vị trong rễ ở người đàn ông 32 tuổi bị thoát vị đĩa đệm L5-S1. Khi phẫu thuật phải rạch màng cứng tuỷ bao quanh rễ thần kinh (tức là phải mổ bao rễ thần kinh) mới lấy được đĩa đệm và tác giả cho rằng thoát vị trong rễ cũng là thoát vị xuyên màng cứng.

Karabekir HS và cộng sự (2005) thông báo 2 trường hợp thoát vị trong rễ ở vị trí L2-L3 và L5-S1. Hai trường hợp sau mổ cho kết quả tốt. Cũng giống như ý kiến của Suzer T (1998), tác giả cũng cho rằng thoát vị trong màng cứng hoặc thoát vị trong rễ có thể là nguyên nhân sau mổ không thành công ở một vài bệnh nhân.

## 3. Thoát vị gây hội chứng đuôi ngựa

Hội chứng đuôi ngựa (cauda equina syndrome) là tình trạng tổn thương nhiều rễ thần kinh vùng đuôi ngựa. Nguyên nhân có thể do chấn thương, máu tụ ngoài màng cứng sau chấn thương cột sống, do u, hẹp ống sống, có thể do biến chứng sau mổ đĩa đệm hoặc do thoát vị đĩa đệm gây nên (hình 6.5).

Hội chứng đuôi ngựa do TVĐĐ gây nên, theo thống kê của nhiều tác giả là khác nhau. Theo Shapiro S (1993) thì hội chứng đuôi ngựa do thoát vị đĩa đệm gặp 1-2%. Theo Nascone JW (1999) thì hội chứng đuôi ngựa theo y văn là 2-6%. Còn theo Chang HS (2000) gặp 4/144 trường hợp TVĐĐ (2,8%) có hội chứng đuôi ngựa. Theo Radulovic D, Tasic G và cộng sự (2004) thì hội chứng đuôi ngựa gặp 2-3% trong tất cả các trường hợp thoát vị đĩa đệm thắt lưng nói chung. Vị trí đĩa đệm L4-L5 là hay gặp hội chứng đuôi ngựa nhiều nhất.



**Hình 6.6:** Giải phẫu đuôi ngựa

Trong số 2359 trường hợp TVĐĐ cột sống thắt lưng được phẫu thuật tại Bệnh viện 103 thì có 40 (1,7%) trường hợp có hội chứng đuôi ngựa. Hội chứng đuôi ngựa gặp ở những vị trí sau:

Thoát vị L3-L4: 3.

Thoát vị L4-L5: 23.

Thoát vị L5-S1: 3.

Thoát vị L3-L4 và L4-L5: 6.

Thoát vị L4-L5 và L5-S1: 5.

- Triệu chứng lâm sàng: có hội chứng đuôi ngựa kinh điển, bao gồm 3 triệu chứng sau:

+ Rối loạn cơ thắt (sphincter disturbance): biểu hiện bí tiểu hoặc không kiểm soát được nước tiểu (đái rì).

+ Rối loạn cảm giác vùng yên xe “saddle anesthesia”: biểu hiện mất cảm giác xung quanh hậu môn, vùng mông (buttocks) và bộ phận sinh dục.

+ Rối loạn vận động: yếu hai chân đặc biệt là hai cẳng chân và hai bàn chân. Mức độ nặng có dấu hiệu bàn chân rũ (food drop). Nếu không được điều trị dẫn đến liệt nặng hai chân.

Chúng tôi gặp 27/40 (67,5%) bệnh nhân với đầy đủ 3 triệu chứng kinh điển và 13 bệnh nhân có hai trong 3 triệu chứng nói trên (bảng 6.8).

**Bảng 6.8:** Triệu chứng đuôi ngựa do TVĐĐ

Triệu chứng	Số BN (%)
Không kiểm soát được tiểu tiện:	33 (82,5)
Bí tiểu	18
Tiểu khó	13
Đái rỉ	2
RLCG tăng sinh môn	37 (92,5)
RL vận động	31 (77,5)
Bại yếu 2 chân	18
Bại yếu 1 chân	13
Đau thần kinh tọa	25 (62,5)
Đau buốt 2 chân	17
Đau buốt 1 chân	8
Liệt dương	4 (10)
Giảm và mất phản xạ gót	33 (82,5)

Theo Shapiro S (1993) thì không kiểm soát được nước tiểu và phân là 93% và chỉ có 76% bệnh nhân biểu hiện đầy đủ 3 triệu chứng kinh điển nói trên.

Ngoài ra còn 3 triệu chứng không đặc trưng khác là:

+ Đau thần kinh tọa (sciatica) hai bên, đau và tê lan xuống hai bắp chân và hai bàn chân.

+ Mất phản xạ gót.

+ Rối loạn chức năng sinh dục (thường phát hiện muộn).

Trong số 40 trường hợp hội chứng đuôi ngựa thì gặp ở nam là 31 và nữ là 9; tuổi thấp nhất 25 và cao nhất 75.

- Diễn biến lâm sàng: hội chứng đuôi ngựa do thoát vị đĩa đệm thắt lưng có thể diễn ra cấp tính (acute type) hoặc diễn ra từ từ (chronic type).

+ Loại cấp tính hay gặp sau chấn thương cột sống hoặc sau những cử động bất thường như khuân vác nặng sai tư thế. Đau cột sống xuất hiện đột ngột với hội chứng chèn ép rễ cấp tính và tiếp sau đó là những triệu chứng đuôi ngựa xuất hiện.

+ Loại mạn tính thường gặp ở người lớn tuổi, có triệu chứng trước đó như đau cột sống thắt lưng và đau thần kinh tọa nhiều năm, có triệu chứng đi tập tễnh cách hồi thần kinh (neurogenic claudication) và có rối loạn tiểu tiện như đái khó. Chúng tôi gặp 31/40 (77,5%) trường hợp có hội chứng đuôi ngựa diễn biến kiểu mạn tính.

- Các thể lâm sàng: hội chứng đuôi ngựa được chia ra: thể điển hình và thể không điển hình.

+ Thể điển hình: 27/40 (67,5%) với đầy đủ 3 triệu chứng kinh điển nói trên.

+ Thể không điển hình: 13/40 (32,5%) với biểu hiện ít nhất hai trong số 3 triệu chứng kinh điển nói trên.

- Chẩn đoán cận lâm sàng: chẩn đoán lâm sàng hội chứng đuôi ngựa không mấy khó khăn, nhưng chẩn đoán nguyên nhân gây nên hội chứng đuôi ngựa phải căn cứ vào cận lâm sàng bằng chụp tuỷ cản quang, chụp CLVT và đặc biệt là chụp CHT.

Chụp bao rãnh cản quang thấy tắc hoàn toàn cột thuốc, dịch não tủy (DNT) vàng nhạt và xét nghiệm DNT thấy albumin tăng nhẹ (bình thường albumin trong DNT là 40mg%). Để chẩn đoán nhằm là u tủy.

Chụp CHT cho biết chắc chắn nguyên nhân gây hội chứng đuôi ngựa.

- Điều trị: phẫu thuật là chỉ định tuyệt đối và tuyệt đại đa số các tác giả khuyên nên mổ cấp cứu càng sớm càng tốt kể từ khi triệu chứng đuôi ngựa xuất hiện.

Tuy nhiên rối loạn tiểu tiện (hay còn gọi là rối loạn chức năng bàng quang) thì phải mất thời gian khá lâu, có khi hàng năm mới có khả năng hồi phục.

Theo Nascone JW (1999) thì nhóm có hội chứng đuôi ngựa cấp tính, được tiến hành phẫu thuật 6-48 giờ và đối với nhóm mạn tính thời gian được phẫu thuật là 1-5 ngày sau khi xuất hiện triệu chứng đuôi ngựa. Tác giả thấy kết quả hồi phục tuyệt vời (excellent) là 27/30 (90%).

Chức năng vận động có thể hồi phục rất nhanh nếu như được phẫu thuật sớm. Nếu phẫu thuật muộn, các rễ thần kinh bị chèn ép lâu ngày sẽ dẫn tới không có máu nuôi dưỡng, màng myelin và sợi trục thần kinh (axone) bị thoái hoá và tổn thương nặng nề, khả năng hồi phục là rất khó khăn.

Thời gian phẫu thuật cho bệnh nhân có hội chứng đuôi ngựa sớm nhất là 24 giờ và muộn nhất là sau một tuần.

Chúng tôi tiến hành phẫu thuật cắt cung sau cho tất cả bệnh nhân có hội chứng đuôi ngựa. Lấy đĩa đệm qua mỏm cứng là 3, lấy đĩa đệm ngoài mỏm cứng là 37.

Kết quả: khi xuất viện bệnh nhân đỡ đau nhiều 31/40 (77,5%), cải thiện rõ về vận động 18/40 (45%); giảm tê bì tăng sinh môn 22/40 (82,5); tự tiểu tiện 26/40 (65%). Theo dõi 33/40 bệnh nhân sau phẫu thuật 10 tháng đến 2 năm, kết quả về vận động và tiểu tiện rất tốt là 25/33 (75,75%); đại không tự chủ

2/33 (6,06%): đáí khó phải kích thích, gõ. ep tay là 3/33 (9,09%);  
vấn hệt bàn chân là 3/33 (9,09%).

#### **4. Nang hoạt dịch mặt khớp cột sống**

Nang hoạt dịch mặt khớp (juxtafacet cysts - JFC) rất hiếm gặp, hay xảy ra ở cột sống thắt lưng. Gruker (1880) là người đầu tiên mô tả các nang hoạt dịch mặt khớp khi mổ xác và các nang này được chẩn đoán lâm sàng vào năm 1968. Từ “nang hoạt dịch mặt khớp - JFC” chính thức được Kao CC và cộng sự công bố. Nang hoạt dịch mặt khớp bao gồm nang hoạt dịch (synovial cysts) và nang nhầy phát triển từ hạch (ganglion cysts). Những nang phát triển từ hạch nằm gần mặt khớp cột sống hoặc phát triển từ dây chằng vàng, rất khó phân biệt hai loại nang này.

Bệnh sinh còn chưa được rõ ràng, có thể do chấn thương hoặc do tải trọng của cột sống đè ép lên bao khớp cột sống làm cho hoạt dịch của khớp cột sống bị ép đẩy lồi ra ngoài và hình thành nang hoạt dịch.

Theo Mercade J và Gomez JM (1985) trong số 1500 trường hợp chụp cắt lớp vi tính cột sống thắt lưng chỉ phát hiện có 3 trường hợp bị nang hoạt dịch. Còn theo Liu SS và Williams KD (1989) đã thu thập tài liệu y văn cũng như phát hiện trên chụp cộng hưởng từ được 54 trường hợp nang hoạt dịch (synovial cysts), nhận thấy tuổi hay gặp là 58-63, phần lớn xảy ra ở bệnh nhân có thoái hoá cột sống và thoái hoá mặt khớp mức độ nặng, trong đó 25% trượt đốt sống do thoái hoá và ở vị trí L4-L5 là hay gặp nhất. Nang hoạt dịch có thể phát triển hai bên. Đau là triệu chứng hay gặp nhất, biểu hiện đau theo rễ thần kinh. Một số trường hợp có thể gây nên hẹp ống sống với biểu hiện đi tập tễnh hoặc đôi khi gây nên hội chứng đuôi ngựa. Các triệu chứng đau có khi biểu hiện từng thời kỳ chứ không đau thường xuyên cố định như thoát vị đĩa đệm. Đau trầm trọng, đột ngột có khi xảy ra là do chảy máu trong nang. Nhưng một số nang hoạt dịch không hề có triệu chứng đau.



Chẩn đoán phân biệt với u xơ thần kinh, mảnh đĩa đệm tự do trong ống sống, u di căn ngoài màng cứng, nang màng nhện và nang Tarlov.

Chẩn đoán cận lâm sàng như chụp tuỷ cản quang thấy vùng khuyết cột thuốc luôn luôn ở mặt sau bên, còn mảnh đĩa đệm di trú thường ở phía trước bao cùng. Chụp cắt lớp vì tính thấy nang ở ngoài màng cứng giảm tỷ trọng khu trú ở khớp cột sống sau bên, đôi khi viền chung quanh nang bị calci hoá. Một vài trường hợp thấy có khí ở bên trong nang và đôi khi nhìn thấy dấu hiệu ăn mòn xương cung sau.

Điều trị: hiện nay vẫn chưa có biện pháp điều trị tối ưu. Có một trường hợp báo cáo là nang tự biến mất. Nếu điều trị bảo tồn không kết quả, một số tác giả khuyên nên hút dịch nang hoặc tiêm steroid vào mặt khớp. Nhiều tác giả ủng hộ phẫu thuật cắt bỏ nang.

Trong số nghiên cứu của chúng tôi chưa gặp trường hợp nào nang hoạt dịch khớp cột sống thất lưng.

## **5. Nang Tarlov**

Chúng tôi phát hiện trên ảnh chụp cộng hưởng từ và chụp bao rãnh cản quang 7/2359 (0,29%) trường hợp có nang Tarlov ở L5-S1. Tất cả những trường hợp nang Tarlov không phải là nguyên nhân gây đau, mà đau là do thoát vị đĩa đệm và chúng tôi chỉ phẫu thuật lấy bỏ đĩa đệm thoát vị, bệnh nhân hết đau.

Nang Tarlov phát triển ở khoang giữa màng ngoài (perineurium) và màng trong (endoneurium) của rễ thần kinh. Trên phim chụp bao rãnh thấy nang được lấp đầy chất cản quang. Trên phim CHT giảm cường độ tín hiệu trên ảnh T1W và tăng tín hiệu trên T2W. Trong nang là dịch não tuỷ.

## Chương 7

# THOÁT VỊ THẮT LƯNG Ở MỘT SỐ VỊ TRÍ ĐẶC BIỆT VÀ Ở CÁC LỨA TUỔI KHÁC NHAU

---

---

### I. THOÁT VỊ ĐĨA ĐỆM THẮT LƯNG CAO

Thoát vị đĩa đệm thắt lưng cao (upper lumbar disc herniation) là thoát vị đĩa đệm L1-L2, L2-L3 và L3-L4.

- Tỷ lệ: theo McCulloch (1998), Scott P. Sanderson (2004) và Sang-Ho Lee (2005) thì thoát vị đĩa đệm thắt lưng cao gặp khoảng 5% so với tất cả thoát vị đĩa đệm thắt lưng. Theo y văn thì thoát vị thắt lưng cao gặp từ 1-10,4%.

Theo Greenberg MS (1997), trong số 138 thoát vị đĩa đệm cột sống thắt lưng, có 47/138 (34,05%) trường hợp thoát vị đĩa đệm thắt lưng cao, trong đó: L1-L2 là 1 (0,72%); L2-L3 là 11 (7,97%) và L3-L4 là 35 (25,36%).

Theo Seok Won Kim (2005) từ 1999-2002 đã tiến hành phẫu thuật cho 857 trường hợp thoát vị đĩa đệm thắt lưng, trong đó thoát vị đĩa đệm thắt lưng cao là 39 (4,6%).

Trong số 2359 trường hợp thoát vị đĩa đệm cột sống thắt lưng, chúng tôi gặp thoát vị đĩa đệm thắt lưng cao là 136 (5,76%), tuổi thấp nhất là 17 và cao nhất là 78 tuổi. Tầng và vị trí TVĐĐ như sau (bảng 7.1).

**Bảng 7.1: Tầng và vị trí thoát vị**

Tầng thoát vị	Số BN (%)
TV một tầng: 129/2359 (5,46%)	
L1-L2	10 (0,42)
L2-L3	29 (1,22)
L3-L4	90 (3,82)
TV hai tầng: 7/2359 (0,29%)	
L1-L2 / L2-L3	1 (0,04)
L2-L3 / L3-L4	5 (0,21)
L1-L2 / L3-L4	1 (0,04)

Theo Shiokawa K và cộng sự (2001) từ 1983-2000 đã tiến hành phẫu thuật cho 955 trường hợp thoát vị đĩa đệm cột sống thắt lưng, trong số đó thoát vị đĩa đệm thắt lưng cao là 41 trường hợp (4,3%).

Thoát vị đĩa đệm L1-L2 là vị trí đặc biệt hiếm gặp. Theo Sang-Ho Lee (2005) trong tổng số 12696 trường hợp TVĐĐ thắt lưng được điều trị từ 2001-2003 có 86 trường hợp thoát vị L1-L2 (0,68%). Số liệu của chúng tôi là 10/2359 (0,42%).

### **1. Đặc điểm giải phẫu cột sống thắt lưng cao**

Giải phẫu đoạn cột sống thắt lưng cao có một số điểm khác với đoạn cột sống thắt lưng thấp L4 và L5, cụ thể như sau:

- Đường kính ống sống của đốt sống L1, L2 và L3 nhỏ hơn L4 và L5.
- Khoảng đĩa đệm đốt sống L1-L2, L2-L3 và L3-L4 hẹp hơn khoảng đĩa đệm L4-L5 và L5-S1. Điều này đã được xác nhận thấy khi đưa dụng cụ vào khoang gian đốt sống để lấy đĩa đệm.

- Khe liên cung sau (hay còn gọi là cửa sổ liên cung) của đốt sống L1-L2, L2-L3 và L3-L4 hẹp hơn. Điều này cũng cảm nhận thấy khi đưa kim găm xương (Kerison) vào khe liên cung sau để mở cửa sổ xương.

- Ống sống L1 và L2 chứa chóp tuỷ và các rễ thần kinh đuôi ngựa, nên khá chật chội. Do vậy khi vén màng cứng sang bên để lấy đĩa đệm dễ gây tổn thương tuỷ và rễ thần kinh.

- Rễ thần kinh của đoạn thắt lưng cao thoát ra lỗ ghep thì nằm ngang (horizontal), còn rễ thần kinh L4 và L5 thì thoát ra theo hướng thẳng đứng (vertical). Vì thế các rễ thần kinh L4 và L5 di động hơn còn các rễ thần kinh thắt lưng cao thì ít di động, tương đối cố định nên khi vén rễ thần kinh để lấy đĩa đệm tương đối khó khăn.

- Tĩnh mạch ngoài màng cứng đoạn thắt lưng cao khá nhiều, khá lớn và dễ gây chảy máu khi phẫu thuật.

Do sự khác biệt về giải phẫu đoạn đốt sống L1, L2 và L3 so với đốt sống L4 và L5, nên phẫu thuật thoát vị đĩa đệm thắt lưng cao có nhiều khó khăn hơn và có nhiều rủi ro so với đoạn thắt lưng thấp.

## **2. Triệu chứng lâm sàng**

Triệu chứng thoát vị đĩa đệm thắt lưng cao biểu hiện đau, rối loạn cảm giác (RLCG) mặt trước đùi và bẹn, yếu cơ tứ đầu đùi và đôi khi teo cơ tứ đầu đùi; động tác gấp đùi vào bụng yếu và dấu hiệu Wassermann (+) trong những trường hợp thoát vị đĩa đệm L1-L2 và L2-L3; giảm hoặc mất phản xạ gối.

Vì các rễ thần kinh chạy một đoạn dài trong ống sống thắt lưng, nên TVĐĐ thắt lưng cao có thể đè ép một hoặc nhiều rễ thần kinh. Rễ thần kinh bị đè ép tương ứng với đĩa đệm thoát vị, nhưng cũng có thể đè ép rễ thần kinh thắt lưng thấp (ví dụ TVĐĐ L1-L2 nhưng có thể đè ép rễ L4 hoặc rễ L5).

Triệu chứng lâm sàng của 136 trường hợp thoát vị đĩa đệm thắt lưng cao như sau (bảng 7.2).

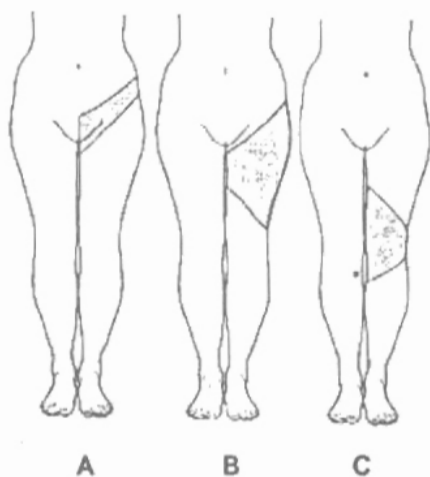
**Bảng 7.2: Triệu chứng TVĐĐ thắt lưng cao**

Triệu chứng lâm sàng	Số BN (%)
Đau mông	82 (60,29)
Ho, hắt hơi đau tăng	73 (53,67)
Đau lan xuống bắp chân	57 (41,91)
Đau lan xuống gót	19 (13,97)
Đau mặt trước đùi	13 (9,55)
Đau mặt trước đùi và bắp chân	42 (30,88)
Đau cột sống thắt lưng đơn thuần (TVĐĐ không đau thần kinh tọa)	5 (3,67)
Liệt bàn chân một bên	4 (2,94)
Bại yếu hai chân	8 (5,88)
Hội chứng đuôi ngựa	4 (2,94)
Lệch vẹo cột sống	45 (33,08)
Dấu hiệu Lasègue (+) $\leq 60^\circ$	87 (63,97)
Dấu hiệu Lasègue (-)	11 (8,08)
Dấu hiệu Wassermann (+)	3 (2,20)
Teo cơ	49 (36,02)
Giảm và mất phản xạ gót	15 (11,02)
Giảm và mất phản xạ gối	7 (5,14)

Trong số 136 trường hợp thoát vị đĩa đệm thắt lưng cao nhưng chèn ép rễ L4 với biểu hiện đau bắp chân chỉ là 57 (41,91%) và chèn ép rễ L5 là 19 (13,97%).

TVĐĐ thắt lưng cao với biểu hiện đau mặt trước đùi chỉ gặp 13 (9,55%) (hình 7.1).

Dấu hiệu Wassermann (+) là triệu chứng khá đặc trưng của chèn ép rễ thần kinh thắt lưng cao, nhưng chỉ gặp có 3 trường hợp (2,20%), trong khi đó dấu hiệu Lasègue (+) đặc trưng cho thoát vị đĩa đệm thắt lưng thấp thì gặp 87 (63,97%).



**Hình 7.1:** Vùng rối loạn cảm giác

A: Rối loạn cảm giác rễ L1; B: RLCG rễ L2; C: RLCG rễ L3.

Xin nêu một dẫn chứng thoát vị đĩa đệm L1-L2 nhưng biểu hiện lâm sàng của chèn ép rễ L5:

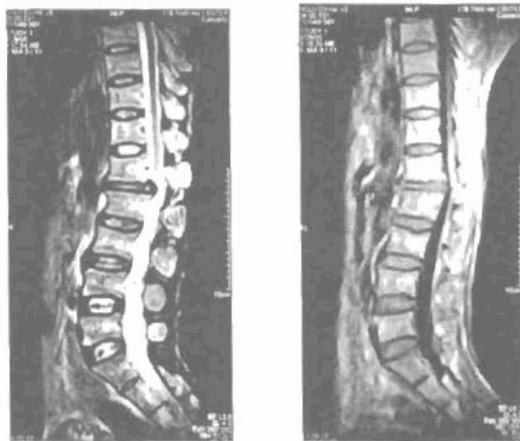Bệnh nhân Đỗ Hồng Th. 40 tuổi. Vào viện 21/5/1998; ra viện 14/6/1998.

Tóm tắt: bệnh nhân đau cột sống thắt lưng 12 năm, không có tiền sử chấn thương. Đau tái đi tái lại nhiều lần, được điều trị nhiều bệnh viện nhưng không đỡ, ngày càng đau tăng. Gần đây đau lan xuống tới gót chân bên phải, đau tăng khi đi lại, không đau mặt trước đùi. Khám thấy cột sống lệch vẹo sang trái, cơ cứng cơ cạnh sống. Schöberg 12/10, Lasègue (+) chân

phải  $40^\circ$  chân trái  $70^\circ$ . Valleix (+) hai bên. Chụp CHT, hình ảnh thoát vị đĩa đệm L1-L2 mức độ nặng, thể trung tâm lệch phải có chèn ép chóp tuỷ và phù tuỷ cùng mức. Được phẫu thuật ngày 25/5/1998, cắt hạn chế cung sau L1 và L2. Do đĩa đệm lồi vào trong ống sống khá lớn, chèn ép tuỷ và rễ thần kinh cho nên chúng tôi đã lấy đĩa đệm từ hai phía và rất nhiều tổ chức đĩa đệm bị xơ hoá. Kết quả sau mổ tốt, hết đau, sau một tuần xuất viện.

### 3. Chẩn đoán cận lâm sàng

Chụp cộng hưởng từ 34/136 (25%), nhận thấy giảm tín hiệu nhiều đĩa đệm 6; thoát vị Schmorl 2; phù tuỷ ngang L1-L2 là 2; mảnh đĩa đệm di trú trong ống sống 2; đĩa đệm thoát vị nhưng không giảm tín hiệu trên ảnh T2W là 2; hẹp ống sống 4 trường hợp (hình 7.2).



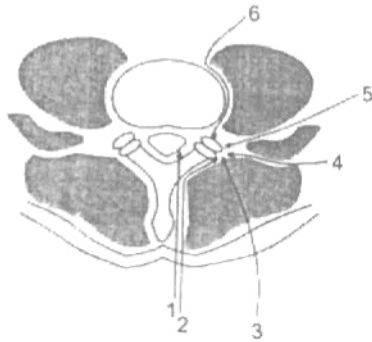
Hình 7.2: Thoát vị đĩa đệm thắt lưng cao L1-L2

Chụp bao rễ cản quang 104/139 (75%): tắc hoàn toàn cột thuốc cản quang 48, tắc không hoàn toàn 16 và chèn đẩy cột thuốc cản quang 37.

#### 4. Phẫu thuật

Đường mổ thông thường là vào phía sau cột sống (conventional posterior approach). Đây là đường mổ chúng tôi áp dụng cho tất cả các trường hợp thoát vị đĩa đệm thắt lưng cao (hình 7.3).

Để tránh gây tổn thương tủy, các tác giả nước ngoài đã cắt đĩa đệm thắt lưng cao bằng đường vào cạnh cột sống hoặc cạnh cột sống chéo bên trong phẫu thuật đối với thoát vị lỗ ghép.



**Hình 7.3:** Đường mổ TVĐĐ thắt lưng cao  
Đường giữa truyền thống (1 và 2); Đường cạnh cột sống lấy đĩa đệm ngoài lỗ ghép (3) và đường cạnh cột sống chéo bên (4,5); Đường vào trước-bên, ngoài phúc mạc (6).

Chúng tôi tiến hành cắt bỏ đĩa đệm bằng đường vào phía sau với hai kỹ thuật cắt cung sau cho 95/136 (69,86%) và mổ cửa sổ xương cho 95/136 (30,14%).

Quan sát trong khi mổ nhận thấy: dày dây chằng vàng là 89 (65,44%); đĩa đệm làm rách dây chằng dọc sau là 13 (9,55%); mảnh đĩa đệm tự do trong ống sống là 9 (6,61%); đục bỏ sụn gian đốt sống là 5 (3,67%); mổ màng cứng để lấy đĩa đệm là 1 (0,73%); 2 trường hợp (1,47%) nhân nhầy đĩa đệm viêm hoại tử được làm giải phẫu bệnh lý và kết luận là viêm hoại tử đĩa đệm vô khuẩn.

#### 5. Kết quả và biến chứng sau mổ

Chúng tôi theo dõi 6-24 tháng sau phẫu thuật, kết quả và biến chứng sau mổ như sau (bảng 7.3):



- Kết quả
- + Tốt: 91 (66,91%)
- + Khá: 25 (18,38%)
- + Trung bình: 11 (8,08%)
- + Kém: 9 (6,61%)

Theo Seok Won Kim thì kết quả tuyệt vời là 46,15%; tốt 38,46%; khá 7,69 và kém là 7,69%.

- Biến chứng: xem bảng 7.3

**Bảng 7.3:** Biến chứng sau mổ TVĐĐ thắt lưng cao

Tác giả	B.Q.Tuyến (2003) (n= 136 ) L1-2, L2-3, L3-4 (%)	Sang-Ho Lee (2005) (n= 86) L1-L2 (%)	Seok W. Kim (2005) (n= 13) L1-L2, L2-L3 (%)
<b>Biến chứng</b>			
Hội chứng ĐN	1 (0,73)	00	00
Gấp mu bàn chân yếu	4 (2,94)	13%	-
Yếu gấp đùi vào bụng	2 (1,47)	19 (22,1)	2 (15,38)
Yếu duỗi cẳng chân	2 (1,47)	9 (10,46)	00
Trướng bụng	25 (18,8)	00	-
Bí tiểu	63 (46,3)	3 (3,48)	-
Nhiễm trùng vết mổ	6 (4,41)	00	-
Rối loạn sinh dục	00	1 (1,16)	-
Rung giật bàn/chân (+)	-	1 (1,16)	-
Rách màng cứng	-	3 (3,48)	-
Đau nhiều vết mổ	-	00	3 (23,07)
Đau hơn trước mổ	-	-	1 (7,69)
Không cải thiện	-	-	1 (7,69)

## II. THOÁT VỊ CỘT SỐNG THẮT LUNG ĐA TẦNG

Thoát vị từ hai đĩa đệm trở lên được gọi là thoát vị đa tầng (multilevel lumbar disc herniation).

Trong số 2359 trường hợp thoát vị đĩa đệm thắt lưng có: thoát vị một tầng (single) là 1958/2359 (83%), thoát vị đa tầng là 401/2359 (17%).

Tỷ lệ thoát vị đa tầng như sau (bảng 7.4).

**Bảng 7.4: Vị trí thoát vị đa tầng**

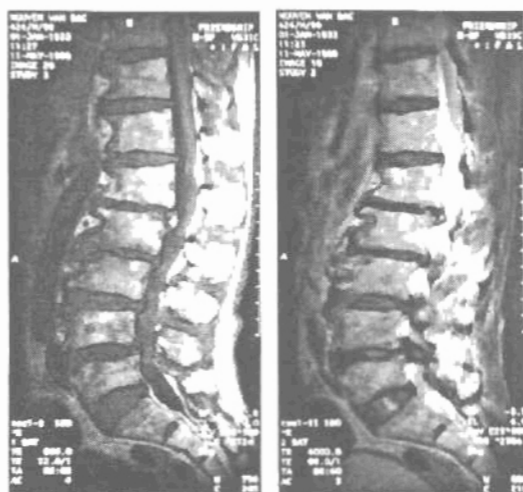Tầng thoát vị	Số BN (%)
Thoát vị 2 tầng	391 (16,57)
- Hai tầng kế liên nhau:	370 (15,68)
L1/L2 - L2/L3	1 (0,04)
L2/L3 - L3/L4	5 (0,21)
L3/L4 - L4/L5	137 (5,80)
L4/L5 - L5/S1	227 (9,62)
- Hai tầng cách nhau:	21 (0,89)
L1/L2 - L3/L4	1 (0,04)
L1/L2 - L4/L5	2 (0,08)
L2/L3 - L4/L5	9 (0,38)
L2/L3 - L5/S1	9 (0,38)
L3/L4 - L5/S1	1 (0,04)
Thoát vị 3 tầng	18 (0,76)
L2/L3 - L3/L4 - L5/S1	4 (0,16)
L3/L4 - L4/L5 - L5/S1	5 (0,21)
Thoát vị 4 tầng	
L2/L3 - L3/L4 và	1 (0,04)
L4/L5 - L5/S1	

- Vị trí:
- + Thoát vị bên trái: 146/401 (36,40%).
- + Thoát vị bên phải: 98/401 (24,43%).
- + Thoát vị trung tâm: 153/401 (38,15%).

Có 4/401 (0,99%) trường hợp thoát vị hai tầng nhưng mỗi tầng đĩa đệm thoát vị một bên khác nhau (ví dụ: đĩa đệm L5-S1 thoát vị bên phải, còn đĩa đệm L4-L5 lại thoát vị bên trái).

- Triệu chứng lâm sàng: biểu hiện chèn ép hai rễ chỉ gặp có 145/401 (36,15%) với biểu hiện đau đùi và đau bắp chân, còn lại biểu hiện đau một rễ là chủ yếu.

- Chẩn đoán thoát vị đa tầng dựa chủ yếu vào chụp bao rễ cản quang, đặc biệt là chụp cộng hưởng từ cho chẩn đoán quyết định (hình 7.4).



Hình 7.4: Thoát vị đa tầng (ảnh T1W và T2W)  
(thoát vị L1-L2, L3-L4 và L4-L5)

- Chỉ định phẫu thuật thoát vị đa tầng cũng giống như chỉ định chung cho thoát vị đĩa đệm cột sống nói chung. Nhưng trong khi phẫu thuật cần phải kiểm tra xem đĩa đệm có thực sự chèn ép rễ thần kinh không. Thực tế nhiều trường hợp trên phim CHT cũng như chụp bao rễ cần quang chẩn đoán thoát vị nhiều tầng nhưng khi phẫu thuật chúng tôi kiểm tra chỉ có thoát vị một tầng hoặc chỉ có hai tầng. Điều đó chứng tỏ trường hợp trên phim CHT hoặc chụp bao rễ cần quang có tỷ lệ dương tính giả. Do vậy, kiểm tra trong khi phẫu thuật là điều cần thiết không thể thiếu.

Trong số 401 trường hợp thoát vị đa tầng, chúng tôi đã phẫu thuật cắt cung sau để lấy đĩa đệm cho 165/401 (41,14%).

Theo dõi thời gian 6 tháng đến 2 năm, chỉ có 3 trường hợp trong số 78 trường hợp phải mổ lại là thoát vị hai tầng.

### III. THOÁT VỊ ĐĨA ĐỆM LỖ GHÉP, NGOÀI LỖ GHÉP

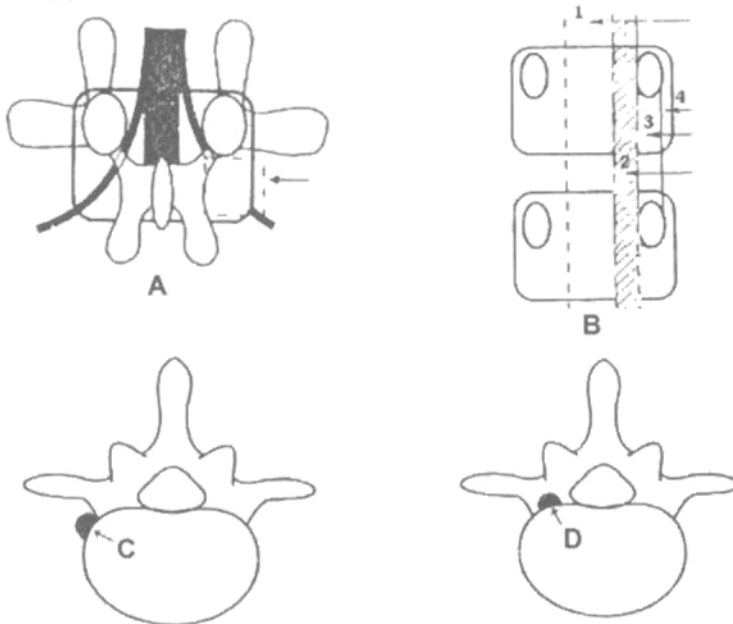
Lindblom (1944), Harris và Macnab (1954) là những người mô tả lâm sàng đầu tiên về thoát vị lỗ ghép và ngoài lỗ ghép. Macnab đã đưa ra cái tên gọi là "vùng che khuất" (hidden zone) để mô tả thoát vị đĩa đệm lệch xa bên, gồm thoát vị lỗ ghép và ngoài lỗ ghép. Trước khi có chụp CLVT và chụp CHT thì thoát vị lỗ ghép chỉ được phát hiện khi phẫu thuật (hình 7.5).

Abdullah (1974) là người đầu tiên mô tả hội chứng lâm sàng một cách rõ ràng hơn đối với thoát vị đặc biệt xa bên và đề nghị chụp đĩa đệm (discography) để xác định chẩn đoán.

Thoát vị đĩa đệm trung tâm (central) và thoát vị bên (lateral) là thoát vị nằm trong ống sống, còn thoát vị lỗ ghép (foramen) và ngoài lỗ ghép (extraforamen) là đĩa đệm thoát vị nằm ngoài ống sống (extracanalicular).

Về tỷ lệ thì thoát vị lỗ ghép và ngoài lỗ ghép gặp khoảng 5-10% tất cả các đĩa đệm được phẫu thuật, nam giới gặp nhiều hơn phụ nữ và lứa tuổi hay gặp là tuổi 60. Tuổi trung bình thoát

vị đĩa đệm trong ống sống là khoảng 40. Phần lớn gặp ở vị trí đĩa đệm L4-L5. Theo McCulloch JA (1998) thì: ở vị trí L4-L5 gặp 50-60%; L3-L4 gặp 25-30%; L5-S1 gặp 5-10%; L2-L3 gặp 5% và L1-L2 gặp 1%.



**Hình 7.5:** Vùng che khuất ( hình A, mũi tên).  
Hình B: Thoát vị trung tâm (1); thoát vị bên (2);  
thoát vị lỗ ghép (3 và D); thoát vị ngoài lỗ ghép (4 và C).

Trong số 2359 trường hợp TVĐĐ cột sống thắt lưng của chúng tôi thì: thoát vị lệch bên 1707/2359 (72,4%), trong đó bên trái là 941 (39,9%), bên phải là 766 (32,5%); thoát vị trung tâm là 652/2359 (27,6%).

Trong số 1707 trường hợp thoát vị bên, có 53/1707 (3,1%) thoát vị xa bên, trong đó thoát vị cạnh lỗ ghép (paraforamen) là 37/53 và thoát vị lỗ ghép chỉ có 16/53.

Thoát vị xa bên ở L4-L5 là 31/53 (58,5%); L5-S1 là 17/53 (32,07%); L3-L4 là 3 (5,66%) và L2-L3 là 2 (3,77%). Không có trường hợp nào thoát vị cạnh lỗ ghép L1-L2.

Chúng tôi chưa phát hiện được trường hợp nào bị thoát vị ngoài lỗ ghép.

Chẩn đoán thoát vị đĩa đệm ngoài lỗ ghép đòi hỏi máy chụp CLVT và CHT phải có độ phân giải cao, kỹ thuật chụp tốt và có kinh nghiệm đọc phim.

### **1. Lâm sàng thoát vị lỗ ghép và ngoài lỗ ghép**

- Đau cấp tính, đau bất thành linh lan xuống mông (buttock), đau xuống bắp chân và chỉ đau một chân.
- Hạn chế đi lại vì đau, đi tập tễnh cách hồi hoặc không thể đi lại.
- Cột sống lệch vẹo.
- Bệnh nhân nằm ngửa không thể duỗi thẳng hai chân.

### **2. Chẩn đoán cận lâm sàng**

Chụp phim cắt lớp vi tính hoặc phim cộng hưởng từ cho chẩn đoán chính xác vị trí đĩa đệm thoát vị trên phim cắt ngang (axial).

### **3. Phẫu thuật**

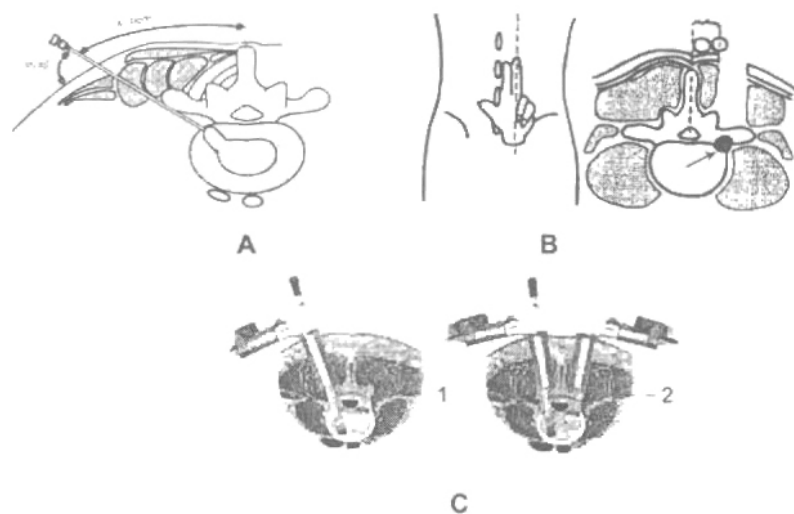
Phẫu thuật đối với thoát vị lỗ ghép và ngoài lỗ ghép có những đường chủ yếu sau đây:

- Đường mổ truyền thống và kinh điển là đi chính giữa gai sau (traditional midline approach): đây là đường mổ kinh điển, sau khi rạch da và cân cơ cạnh sống thì tiến hành đẩy cơ ra phía ngoài chân khớp cột sống.

Chúng tôi áp dụng chủ yếu bằng đường phẫu thuật này cho tất cả bệnh nhân thoát vị cạnh lỗ ghép và thoát vị lỗ ghép.

Đường đi chính giữa cột sống để lấy đĩa đệm lõ ghép có nhược điểm là phải cắt xương rộng ra ngoài, thậm chí phải cắt bỏ chân khớp cột sống mới có khả năng lấy được đĩa đệm và như vậy sẽ làm yếu cột sống và dẫn đến di lệch thứ phát cột sống về sau này.

– Đường mổ cạnh cột sống (hình 7.6) là đường mổ áp dụng chủ yếu hiện nay. Rạch da cách gai sau 1,5 ngón tay (khoảng 2cm) (ảnh B) và cắt đĩa đệm bằng vi phẫu nội soi (ảnh C).



**Hình 7.6:** Đường mổ thoát vị lỗ ghép và ngoài lỗ ghép

Đường cạnh cột sống chéo bên (A). Đường cạnh cột sống (B), rạch da cách gai sau 2cm. Lấy đĩa đệm bằng vi phẫu nội soi một bên (1) và hai bên (2).

Ki - Hyoung Moon (2005) và cộng sự đã áp dụng đường vào cạnh cột sống chéo bên (oblique paraspinal approach) để lấy đĩa đệm ngoài lỗ ghép ở L1-L2 và L2-L3 (ảnh A). Ưu điểm là trường mổ rộng, sau mổ lấy đĩa đệm nhưng vẫn đảm bảo độ vững của cột sống, không cần phải hàn xương, an toàn, không gây tổn

thương tụy. Tác giả đã áp dụng mổ cho 4 trường hợp bằng đường vào cạnh cột sống chéo bên và lấy đĩa đệm dưới kính vi phẫu thuật cho kết quả tốt và không có biến chứng thần kinh.

Đường mổ cạnh cột sống và cạnh cột sống chéo bên để lấy bỏ đĩa đệm lỗ ghép và ngoài lỗ ghép bằng kính vi phẫu (hoặc bằng vi phẫu nội soi) hiện nay đang được áp dụng rộng rãi.

#### IV. THOÁT VỊ ĐĨA ĐỆM THẮT LƯNG Ở TRÉ EM VÀ TRÉ VỊ THÀNH NIÊN

Thoát vị đĩa đệm thắt lưng ở trẻ em (children) và trẻ vị thành niên (adolescent) là thoát vị đĩa đệm thắt lưng ở bệnh nhân dưới 17 tuổi.

Wahren (1946) là người đầu tiên báo cáo về trường hợp thoát vị đĩa đệm ở cô bé 12 tuổi.

Grass JP và Dockendorff IB (1993) đã thông báo trường hợp thoát vị đĩa đệm thắt lưng L4-L5 ở bé gái 10 tuổi, đây là trường hợp bệnh nhân trẻ nhất từ trước tới nay. Sau phẫu thuật hồi phục hoàn toàn sức khỏe.

Trong thực tế không có nhiều tài liệu nói về thoát vị đĩa đệm ở trẻ em và trẻ vị thành niên.

- Tỷ lệ: trong số 2359 trường hợp thoát vị đĩa đệm thắt lưng được phẫu thuật tại Bệnh viện 103, chúng tôi gặp thoát vị đĩa đệm ở trẻ vị thành niên là 27/2359 (1,14%), nam 24 (88,8%) và nữ 3 (11,2%).

- Tuổi:

Tuổi 12: 1

Tuổi 14: 2

Tuổi 15: 4

Tuổi 16: 8

Tuổi 17: 12



- Tầng thoát vị:
- + Thoát vị một đĩa 26/27 (96,3%)
  - Thoát vị L3-L4: 2
  - Thoát vị L4-L5: 15
  - Thoát vị L5-S1: 9
- + Thoát vị 2 đĩa 1/27 (3,7%): thoát vị L3-L4 và L4-L5.
- Hướng thoát vị:
  - Thoát vị bên trái: 12/27 (44,44%).
  - Thoát vị bên phải: 4/27 (14,82%).
  - Thoát vị trung tâm: 11/27 (40,74%).

Theo Faraji M. (1985 đến 1999) đã phẫu thuật cho 10 trẻ em 8-15 tuổi trong tổng số 1232 bệnh nhân bị thoát vị đĩa đệm thắt lưng (chiếm 0,64%).

Theo Greenberg MS (1996) thì dưới 1% thoát vị đĩa đệm thắt lưng được phẫu thuật ở bệnh nhân từ 10 đến 20 tuổi. Còn theo Ebersold MJ và Quast LM (1987) đã phẫu thuật thoát vị đĩa đệm thắt lưng ở bệnh nhân dưới 17 tuổi là 0,4%. Theo Fernando CGP và Arthur WP (2002) thì thoát vị đĩa đệm thắt lưng ở trẻ dưới 17 tuổi khoảng 1%.

Theo Ramona Hood White và J. Devon Lowdon (2002) thì thoát vị đĩa đệm ở trẻ em và trẻ vị thành niên là 2% so với tất cả các trường hợp thoát vị đĩa đệm thắt lưng.

Theo Ishihara H và Matsui H (1997) thì TVĐĐ ở trẻ dưới 16 tuổi là 3% trong tổng số những người bị thoát vị được phẫu thuật ở Nhật Bản.

Abukhov SK và cộng sự (1996) đã thông báo trường hợp thoát vị đĩa đệm đa tầng ở hai chị em gái sinh đôi 12 tuổi. Người em gái bị đau thần kinh hông bên trái sau nâng một vật nặng, được chụp cộng hưởng từ thấy thoát vị đa tầng ở cột sống thắt

lưng. Sau đó người chị gái sinh đôi cũng được chụp cộng hưởng từ kiểm tra mặc dù không có triệu chứng đau thần kinh hông và cũng phát hiện thấy thoái hoá và thoát vị đĩa đệm như người em gái sinh đôi. Tác giả cho rằng sự thoái hoá đĩa đệm ở người trẻ có tính chất gia đình.

Matsui H và cộng sự (1998) cho rằng có yếu tố gia đình trong bệnh lý thoái hoá và thoát vị đĩa đệm vùng thắt lưng.

Bradford DS và Garcia A (1969) tìm thấy những bằng chứng vi thể (microscopic evidences) về thay đổi thoái hoá đĩa đệm ở 8/25 bệnh nhân dưới 18 tuổi bị thiếu hụt bẩm sinh vòng sụn và nhân nhầy thoái hoá dạng niêm dịch (myxoid degeneration) mà chính điều đó dẫn tới thoát vị.

## 1. Triệu chứng lâm sàng

Trong số 27 bệnh nhân thoát vị đĩa đệm ở trẻ em và trẻ vị thành niên được phẫu thuật, chúng tôi nhận thấy như sau:

Thời gian từ khi đau cho đến khi được phẫu thuật 2 đến 6 tháng là 16 bệnh nhân; từ 7 tháng đến 1 năm là 8 và từ 2 đến 3 năm là 3.

Tiền sử có bị chấn thương 7/27 (25,93%), sau bê nặng xuất hiện đau 9/27 (33,33%) và tự dừng đau 11/27 (40,74%).

Dẫn chứng bệnh án: Bệnh nhân Thiệu Quang L. 12 tuổi; quê quán: Đông Tiến, Đông sơn, Thanh Hoá, vào viện 05/6/2003, mổ ngày 23/6/2003, xuất viện ngày 06/7/2003.

Bệnh sử: cách 2 tháng, cháu học thể dục nhảy cao, ngã đập mông xuống đất. Sau ngã cháu thấy đau chói cột sống thắt lưng lan xuống gót chân trái nhưng cháu vẫn đi lại được. Cột sống của cháu dần dần lệch vẹo cháu được điều trị tại bệnh viện tỉnh nhưng không đỡ đau. Chụp CHT với chẩn đoán TVĐĐ L5-S1 lệch trái. Cháu vào Viện 103 trong tình trạng đau lan dọc mặt sau đùi tới gót chân trái, chân phải hoàn toàn không đau, đau

nhiều khi đi, cột sống lệch vẹo sang bên phải, cơ cứng cơ cạnh sống; Lasègue (+) chân trái 10<sup>0</sup>, chân phải 80<sup>0</sup>; teo cơ căng chân trái 1,5cm so với chân phải. Cháu đã được mổ ngày 23/6/2003. Quan sát khi mổ thấy nhân nhầy đĩa đệm đã làm rách dây chằng dọc sau và thoát vào ống sống, rễ thần kinh bị chẹt cứng, chúng tôi đã lấy bỏ hết nhân nhầy đĩa đệm, rễ thần kinh được giải phóng. Sau mổ bệnh nhân hết đau, cột sống hết lệch vẹo và đi lại tốt.

Khám bệnh nhân khi nhập viện thấy các triệu chứng sau (bảng 7.5).

**Bảng 7.5:** Triệu chứng lâm sàng

Triệu chứng lâm sàng	Số BN (%)
Đau lan xuống hai mông	23/27 (85,18)
Đau xuống bắp chân hai bên	7/27 (25,92)
Đau xuống bắp chân một bên	9/27 (33,33)
Ho, hắt hơi đau tăng	21/27 (77,77)
Đau không thể đi lại	2/27 (7,40)
Teo cơ	8/27 (29,62)
Bại yếu chân	2/27 (7,40)
Vẹo cột sống	12/27 (44,44)
Cơ cứng cơ cạnh sống	18 (66,66)

Chẩn đoán cận lâm sàng: chụp bao rễ cản quang 20 trường hợp, trong đó có một trường hợp âm tính giả, còn lại là phù hợp giữa hình ảnh bao rễ và phẫu thuật. Chụp CHT 7 trường hợp, trong đó có một thoát vị Schmorl, giảm tín hiệu nhiều đĩa là 2.

## 2. Phẫu thuật

Cắt cung sau 13 bệnh nhân và mở cửa sổ xương 14 bệnh nhân.

Quan sát khi mổ nhận thấy: rách dây chằng dọc sau 4; dày dây chằng vàng 11; u xương sụn gian đốt sống 6 (phải dùng đục

đề đục bỏ xương sụn); hẹp ống sống 1; tăng sinh nhiều tinh mạch ngoài màng cứng 5; đĩa đệm khô kiệt và mún nát là 17; đĩa đệm còn non, dai, khó lấy là 10.

Kết quả sau mổ: tốt 24/27 (88,88%); khá 2/27 (7,40%) và chỉ có 1/27 (3,7%) phải mổ lại sau 3 tháng do sẹo dính, không có đĩa đệm tái phát. Theo dõi 3-4 năm không thấy có bệnh nhân nào đến khám lại vì đau, tất cả trở về với công việc lao động và học tập bình thường.

Thoát vị đĩa đệm thất lưng ở trẻ vị thành niên có đặc trưng là thoát vị mềm (soft protruded disc) với dấu hiệu và triệu chứng chèn ép rễ thần kinh khá điển hình. Tuy nhiên ở một số trẻ em thoái hoá diễn ra sớm hơn so với tuổi và hậu quả của sự thoái hoá là phát triển các gai xương ở rìa thân đốt sống, đồng thời thoái hoá mặt sụn tạo nên hình ảnh thoát vị Schmorl.

Đặc biệt có 6/27 (22,22%) trường hợp thoái hoá cột sống dẫn tới hậu quả là cốt hoá xương sụn ở mép sau thân đốt sống tạo nên như một khối u xương. Trên ảnh cộng hưởng từ, u xương sụn không cho tín hiệu trên ảnh T1W và T2W nên không phát hiện được. Khi phẫu thuật phải dùng đục để đục bỏ phần sụn cốt hoá lồi vào ống sống mới giải phóng được rễ thần kinh bị chèn ép.

Shillito J.J. (1996) trong 37 năm đã phẫu thuật thoát vị đĩa đệm cột sống thất lưng cho 20 bệnh nhân dưới 15 tuổi và tìm thấy cốt hoá (ossification) dây chằng dọc sau hoặc cốt hoá vòng sợi ở 8/20 bệnh nhân (40%).

Theo Greenberg MS (1997) và ý kiến nhiều tác giả cho rằng tổ chức đĩa đệm ở người trẻ khá là chắc (firm), dai, khoẻ và có khuynh hướng tấn công vào hai tấm sụn nhiều hơn là thúc đẩy ra phía sau như ở người lớn. Sự thúc ép nhân nhầy lên tấm sụn tạo nên hình ảnh thoát vị Schmorl.

Theo McCulloch thì nhân nhầy đĩa đệm chứa nhiều chất glycoprotein (chất này đáp ứng rất tốt với chymopapain) và đĩa đệm thường lồi (protrusion) hơn là đẩy ép ra ngoài (extrusion). Do vậy mà điều trị bằng hoá tiêu nhân có vẻ lạc quan hơn là phẫu thuật.

Kim YS và Kuh SU (2001) nhận thấy rằng liệu pháp hoá tiêu nhân (chemonucleolysis) đặc biệt có giá trị đối với thoát vị đĩa đệm thắt lưng ở trẻ vị thành niên. Phẫu thuật mở chỉ tiến hành khi thoát vị có mảnh rời hoặc rách dây chằng dọc sau. Kim YS và cộng sự đã điều trị cho 371 bệnh nhân ở tuổi vị thành niên (từ 1994-1999) bằng các biện pháp sau:

- Hoá tiêu nhân cho 191 trường hợp thoát vị mềm.
- Phẫu thuật cắt bỏ đĩa đệm cho 143 trường hợp bị rách đĩa đệm.
- Phẫu thuật hàn đốt sống (PLIF) ở 37 trường hợp thoát vị kèm mất vũng cột sống.

Tác giả nhận thấy rằng kết quả tốt đối với điều trị bằng hoá tiêu nhân là 91,1%. Phẫu thuật cắt đĩa đệm thành công là 95,8% và phẫu thuật hàn xương phía sau (PLIF) bằng lồng titanium cho kết quả tốt 89,1%. Tác giả khuyên điều trị hoá tiêu nhân cho bệnh nhân trẻ em với 3 dấu hiệu sau: đau chân hơn là đau cột sống; dấu hiệu căng rễ thần kinh (+) và trên ảnh cộng hưởng từ thoát vị mềm.

Mohsen Kazemi (1999) đã thông báo một trường hợp thoát vị đĩa đệm thắt lưng L5-S1 lệch trái ở bệnh nhân nam 14 tuổi là vận động viên Tea Kwon Do. Bệnh nhân được điều trị bảo tồn và hồi phục sức khoẻ.

Ramona HW và Lowdon JD (2002) đã báo cáo một trường hợp thoát vị đĩa đệm L4-L5 ở bệnh nhân nữ 17 tuổi được điều trị nội khoa mà không phải mổ. Tác giả cho rằng thoát vị đĩa đệm thắt lưng ở trẻ em không nhất thiết phải điều trị bằng phẫu thuật mà có thể điều trị khỏi bằng nội khoa.

Theo quan điểm của Rugtveit A (1996) và nhiều tác giả khác đều cho rằng chỉ định phẫu thuật thoát vị đĩa đệm cột sống thắt lưng ở trẻ em, ở trẻ vị thành niên cũng như ở người lớn là giống nhau. Nếu xuất hiện vẹo cột sống (scoliosis) ở tuổi dậy thì (pubescent) mà không điều trị bằng phẫu thuật có thể sẽ cho hậu quả xấu. Thoát vị đĩa đệm dẫn tới vẹo cột sống ở trẻ em, cho dù có đau thần kinh tọa hay không thì việc điều trị bằng phẫu thuật là cần thiết khi điều trị nội khoa không có kết quả. Tác giả cho rằng kết quả tuyệt vời sau phẫu thuật là 88-97% nhận thấy ở tất cả các bệnh nhân tuổi vị thành niên.

Giri PJ và cộng sự (2006) đã thông báo trường hợp thoát vị đĩa đệm kết hợp với máu tụ ngoài màng cứng tủy ở bệnh nhân nam 16 tuổi. Kotilainen EM và Pajulo O (1997) cũng đã thông báo một trường hợp máu tụ ngoài màng cứng ở bệnh nhân nam 13 tuổi với biểu hiện đau rễ L5. Đây là biến chứng của thoát vị đĩa đệm và cơ chế bệnh sinh được cho rằng đĩa đệm thoát vị đã làm rách dây chằng dọc sau và làm rách tĩnh mạch ngoài màng cứng sau một động tác bất thường như ho, hít hơi mạnh hoặc gắng sức nâng một vật nặng. Việc chẩn đoán chủ yếu căn cứ vào chụp cộng hưởng từ và điều trị bằng phẫu thuật hút bỏ máu tụ và lấy bỏ đĩa đệm thoát vị mang lại kết quả tốt.

Biến chứng máu tụ ngoài màng cứng do thoát vị đĩa đệm gây nên có thể gặp ở bất cứ lứa tuổi nào.

## V. THOÁT VỊ ĐĨA ĐỆM THẮT LƯNG Ở NGƯỜI GIÀ

– Tỷ lệ: những người từ 60 tuổi trở lên bị thoát vị được gọi là thoát vị đĩa đệm ở người già (elderly).

Trong số 2359 trường hợp thoát vị đĩa đệm thắt lưng, chúng tôi đã tiến hành phẫu thuật cho 140 (5,93%) trường hợp thoát vị đĩa đệm ở người già. Nam 60 (41,43%) và nữ 80 (58,57%), tuổi cao nhất 78, phân bố độ tuổi như sau:

- Tuổi 60-64: 72.
- Tuổi 65-69: 50.
- Tuổi 70-74: 14.
- Tuổi 75-79: 4.

Phẫu thuật thoát vị đĩa đệm thắt lưng ở người già từ 60 tuổi, theo các tác giả Nhật Bản tỷ lệ này tăng lên theo thời gian.

Theo Matuda K và Yamazaki S (1962) là 0,7%.

Theo Nakahara S và Konisi H (1984) là 3,7%.

Theo Inatomi K và Torigoshi Y (1995) là 7,5%.

Theo Gembun Yoshikazu và cộng sự (Japan, 2001) thì tỷ lệ này cũng tăng lên theo thời gian, năm 1990-1994 là 2,3%; từ 1995-1999 là 11%.

Theo McCulloch JA (1998) trong số 1500 trường hợp được mổ vì phẫu TVDD cột sống thắt lưng thì lứa tuổi trên 60 là 312/1500 (20,8%), trong đó:

Tuổi 60-69: 183/1500 (12,2%).

Tuổi 70-79: 110/1500 (7,33%).

Tuổi  $\geq 80$ : 19/1500 (1,26%).

- Tầng thoát vị: trong số 140 trường hợp thoát vị đĩa đệm thắt lưng, chúng tôi thấy tầng thoát vị như sau (bảng 7.6).

- Hướng thoát vị:
  - + Thoát vị bên trái: 32 /140 (22,85%).
  - + Thoát vị bên phải: 18/140 (12,85%).
  - + Thoát vị trung tâm: 90/140 (64,28%).

**Bảng 7.6:** Tầng thoát vị đĩa đệm ở người già

Tầng thoát vị	Số BN (%)
Thoát vị một tầng	107/140 (76,42)
Thoát vị L1-L2	1 (0,71)
Thoát vị L3-L4	4 (2,85)
Thoát vị L4-L5	87 (62,14)
Thoát vị L5-S1	15 (10,71)
Thoát vị hai tầng	32/140 (22,85)
Thoát vị L2-L3 và L3-L4	2 (1,42)
Thoát vị L2-L3 và L4-L5	2 (1,42)
Thoát vị L3-L4 và L4-L5	11 (7,86)
Thoát vị L4-L5 và L5-S1	17 (12,15)
Thoát vị ba tầng	
Thoát vị L3-L4/L4-L5/L5-S1	1 (0,71)

- Thời gian đau:
  - + Từ 1-2 năm: 62/140 (44,28%).
  - + Từ 3-4 năm: 35/140 (25%).
  - + Từ 5-6 năm: 23/140 (16,42%).
  - + Từ 7-9 năm: 10/140 (7,14%).
  - + Từ 10-15 năm: 8/140 (5,71%).
  - + Từ 16-20 năm: 2/140 (1,42%).

### 1. Triệu chứng lâm sàng

Thoát vị đĩa đệm cột sống thắt lưng ở người già có những triệu chứng lâm sàng khác với người trẻ (ví dụ: dấu hiệu Lasègue (+)  $\leq 60^\circ$  ở người già chúng tôi chỉ gặp 51/140 (36,42%), nhưng theo Wiig N (1962) gặp 100%, còn theo Shustin VA (1966) là 94%). Cụ thể như sau (bảng 7.7).



Bảng 7.7: Triệu chứng lâm sàng

Triệu chứng lâm sàng	Số BN (%)
Đau hông	112 (80)
Ho, hắt hơi đau tăng	97 (69,28)
Đau lan xuống bắp chân	91 (65)
Đau tới khoeo chân	18 (12,85)
Chỉ đau cột sống đơn thuần (TV không đau TK tọa)	24 (17,14)
Đau không thể đi lại	11 (7,85)
Bại yếu hai chân	5 (3,57)
Yếu gấp mu một chân	6 (4,28)
Hội chứng đuôi ngựa	8 (5,71)
Thoát vị có dấu hiệu Lasègue (-)	12 (8,57)
Tê bắp chân và bàn chân	78 (55,71)
Cơ cứng cơ cạnh sống	63 (45)
Schöberg $\leq 13/10$	43 (30,71)
Lasègue (+) $\leq 60^\circ$	51 (36,42)
Dấu hiệu chuông bấm (+)	45 (32,14)
Dấu hiệu Valleix (+)	43 (30,71)
Lệch vẹo cột sống	37 (26,42)
Bí tiểu	18 (12,85)
Bí đại tiện	6 (4,28)
RLCG tăng sinh môn	8 (5,71)
Teo cơ cẳng chân	25 (17,85)
Đi dép lê bị trượt khỏi chân	19 (13,57)
Đi tập tễnh cách hồi	15 (10,71)

Thoát vị đĩa đệm nhưng không đau thần kinh tọa theo Greenberg gặp tỷ lệ 0,1% (chung cho mọi lứa tuổi). Theo nghiên cứu của chúng tôi thì thoát vị đĩa đệm không đau thần kinh tọa ở người già chiếm tỷ lệ khá cao 24/140 (17,1%). Nếu so với các

trường hợp thoát vị đĩa đệm thất lưng thì thoát vị đĩa đệm thất lưng nhưng không đau thần kinh tọa là 24/2359 (1%). Đây là triệu chứng hay gặp đối với thoát vị đĩa đệm người già.

## 2. Chẩn đoán cận lâm sàng

Chụp cột sống quy ước cho 100%; chụp bao rễ cần quang 100/140 (71,42%) và chụp CHT cho 40/140 (28,58%).

- Chụp cột sống quy ước cho 100%, hình ảnh trên phim như sau:

- + Gai xương : 56/140 (40%).
- + Lệch vẹo cột sống: 47/140 (33,57%).
- + Hẹp khoang gian đốt sống: 89/140 (63,57%).
- + Quá phát gai ngang L5 hai bên: 4/140 (2,85%).
- + Trượt nhẹ đốt sống do thoái hoá: 9/140 (6,42%).
- + Thoát vị kèm gai đôi: 2/140 (1,42%).

- Hình ảnh bao rễ cần quang cho chẩn đoán chính xác 94%, có 4 trường hợp âm tính giả (4%), trên phim chụp thẳng, nghiêng và chếch 3/4 không rõ thoát vị nhưng phẫu thuật hoàn toàn căn cứ vào triệu chứng lâm sàng. Quan sát khi mổ thấy đĩa đệm thoát vị lớn, thoát vị điển hình. Có 2 trường hợp dương tính giả.

- Chụp CHT cho 40/140 trường hợp cho chẩn đoán chính xác 100%, biểu hiện như sau:

- + Đốt sống thoái hoá mỡ: 5/40 (12,57%).
- + ↓ tín hiệu nhiều ĐĐ trên ảnh T2W: 11/40 (27,5%).
- + Giảm tín hiệu đĩa đệm thoát vị: 38/40 (95%).
- + Đĩa đệm thoát vị không giảm tín hiệu: 2/40 (5%).
- + Giảm chiều cao đĩa đệm thoát vị: 100%.
- + Thoát vị trung tâm: 16/40 (40%)

- + Thoát vị lệch bên: 24/40 (60%).
- + Thoát vị Schmorl: 3/40 (7,5%).
- + Hẹp ống sống: 11/40 (27,5%).
- + Đĩa đệm tự do: 3/40 (7,5%).

### 3. Phẫu thuật

- Phương pháp mổ:
- + Cắt cung sau: 110/140 (78,57%).
- + Mở cửa sổ xương: 30/140 (21,43%).
- Biến chứng sau mổ:
- + Nhiễm trùng vết mổ: 4/140 (2,85%).
- + Bại yếu động tác gấp mu bàn chân: 1/140 (0,71%).
- + Bí tiểu: 86/140 (61,42%).
- + Trương bụng: 32/140 (22,85%).
- + Đau tăng hơn trước mổ: 1/140 (0,71%).

Biến chứng sau mổ thoát vị đĩa đệm ở người già chủ yếu là bí tiểu và trương bụng. Không có hội chứng đuôi ngựa do biến chứng sau mổ. Duy nhất có 1 trường hợp bại yếu động tác gấp mu bàn chân, nhưng sau một tháng điều trị phục hồi hoàn toàn.

- Tái phát đĩa đệm: tái phát đĩa đệm phải mổ lại là 6/140 (4,28%), trong đó mổ lại lần 1 là 5 và mổ lại lần 2 là 1 trường hợp. Thời gian mổ lại sớm nhất là 2 tháng có 1, còn lại là sau 3-4 năm.

- Nguyên nhân mổ lại: đĩa đệm tái phát 4 và sẹo dính đơn thuần là 2, tất cả đều ở vị trí mổ cũ.

### 4. Kết quả sau mổ

Theo dõi 6 tháng đến 2 năm, kết quả tốt là 110/140 (78,57%), khá 15/140 (10,71%); trung bình 10 (7,14%) và kết quả kém là 5/140 (3,57%).

Theo Kokkola AJ và cộng sự (Phần Lan, 1992) đã phẫu thuật mở cho 13 trường hợp tuổi từ 60-80 cho kết quả tuyệt vời và tốt là 10 trường hợp. Theo tác giả thì kết quả phẫu thuật thoát vị đĩa đệm ở người già thường cho kết quả muộn hơn, tức là đau sau mổ có thể kéo dài một thời gian rồi sau đó ổn định dần và hết đau. Nói chung kết quả sau phẫu thuật thoát vị đĩa đệm cột sống thắt lưng ở người già là chấp nhận được.

Rothoerl RD; Woertgen C và Holzschuh M (1998) đã so sánh kết quả phẫu thuật thoát vị đĩa đệm cột sống thắt lưng ở 30 bệnh nhân từ 60 tuổi trở lên và 189 bệnh nhân trẻ. Các tác giả nhận thấy kết quả sau phẫu thuật không có sự khác biệt giữa hai nhóm và chỉ định phẫu thuật đối với thoát vị đĩa đệm thắt lưng ở người già cũng giống như ở người trẻ.

Theo Gembun Y; Nakayama Y và cộng sự (2001) từ 1990 đến 1999 đã phẫu thuật cho 10 trường hợp tuổi từ 60-85 nhận thấy kết quả hồi phục tốt sau mổ là 82,6%. Đối với nhóm bệnh nhân tuổi trẻ thì hồi phục sức khỏe là 94,3%.

Silvers HR; Lewis PJ và cộng sự (1997) đã mổ vi phẫu cho 60 bệnh nhân tuổi từ 60 trở đi và cùng thời gian đó so sánh với 44 bệnh nhân ở tuổi trẻ hơn (nhóm chứng), thời gian theo dõi ngắn là 2 tháng nhận thấy hết đau ở nhóm người già là 94% và nhóm đối chứng là 98%. Thời gian theo dõi trung bình là 6,5 năm nhận thấy hết đau chân 91% (nhóm người già) và 86% (nhóm chứng). Hết đau cột sống ở 2 nhóm là như nhau 76%. Các tác giả kết luận và cho rằng cắt đĩa đệm vi phẫu có thể tiến hành một cách an toàn và có hiệu quả đối với những người già.

Fujii K; Henmi T ; Kanematsu Y ; Mishiro T và Sakai T (2003) đã tiến hành cắt cung sau để cắt bỏ đĩa đệm cho 12 bệnh nhân tuổi từ 65 trở lên (tuổi trung bình 70,2). Kết quả được so sánh với 25 bệnh nhân tuổi từ 20-40 (tuổi trung bình 30,1) cũng được tiến hành cắt cung sau để lấy bỏ đĩa đệm trong cùng thời gian, theo dõi 12 tháng, nhận thấy kết quả tốt ở nhóm người già là 84,1% còn nhóm bệnh nhân trẻ là 84,5%. Các tác giả cho rằng kết quả sau mổ đĩa đệm ở người già cũng tốt như đối với người trẻ.

Benoist M; Parent H và cộng sự (1993, France), từ 1981-1991 có 42 bệnh nhân tuổi 60-80 đã được điều trị bằng hoá tiêu nhân (chymopapain chemonucleolysis) đối với TVĐĐ thắt lưng. Những bệnh nhân có dấu hiệu và triệu chứng lâm sàng như đối với những bệnh nhân trẻ và được chẩn đoán quyết định bằng chụp cộng hưởng từ và chụp cắt lớp vi tính. Theo dõi 4,5 năm các tác giả đã nhận thấy tốt 78% các trường hợp, không có biến chứng. Các tác giả kết luận rằng thoát vị đĩa đệm ở người già hiếm gặp, nhưng việc điều trị bằng hoá tiêu nhân có thể an toàn, hiệu quả và có thể thay thế được phẫu thuật.

Các tác giả nước ngoài đều cho rằng thoát vị đĩa đệm thắt lưng ở người già là hiếm gặp và kết quả điều trị so với những người trẻ là không có gì khác biệt. Cắt đĩa đệm ở người già có thể được tiến hành bằng phương pháp mổ mở, mổ vi phẫu và có thể điều trị bằng hoá tiêu nhân.

## Chương 8

# CHĂM SÓC SAU MỔ THOÁT VỊ THẮT LƯNG VÀ PHÒNG NGỪA THOÁI HOÁ CỘT SỐNG

---

---

## I. CHĂM SÓC TẠI BỆNH VIỆN (HOSPITAL CARE)

### 1. Chăm sóc sau mổ

Bệnh nhân mổ về được nằm ngửa trên giường ván cứng có đệm mềm (không nằm giường lò xo), nằm bất động 3-4 tiếng rồi sau đó có thể trở mình sang bên.

Khi trở mình phải có người trợ giúp và phải đảm bảo cột sống luôn luôn thẳng, không được xoắn vặn khi trở mình. Lần đầu chưa quen nên nhờ y tá hướng dẫn trước.

Sau mổ 24 giờ (sang ngày hôm sau): thay băng, nặn máu đọng vết mổ và rút dẫn lưu (một số nơi không đặt dẫn lưu vết mổ).

Sau 48 giờ (sang ngày thứ 3): thay băng lại lần hai và nếu không có gì đặc biệt thì sau 8 ngày sẽ cắt chỉ vết mổ. Có thể cắt hết chỉ một lần hoặc cắt cách quãng rồi hai ngày sau cắt nốt.

### 2. Một số biến chứng có thể gặp

#### 2.1. Biến chứng do thuốc gây tê tủy sống

Mổ TVĐĐ thắt lưng tại Bệnh viện 103 thường được vô cảm bằng gây tê tủy sống chứ không gây mê nội khí quản như một số bệnh viện khác, cho nên có thể gặp một số biểu hiện sau:

- Rét run và tụt huyết áp: BN mổ về rét run phải đắp chăn, mạch nhanh, huyết áp tụt, vã mồ hôi, nôn, sắc mặt tái nhợt. Cần báo ngay cho y tá điều dưỡng, phẫu thuật viên và bác sĩ gây mê biết. Trước hết cần cho bệnh nhân sưởi ấm nếu là mùa đông; cho thở oxy, tiêm tĩnh mạch 1-2 ống depersolon hoặc 1/2 ống dolargan.

- Một số trường hợp đau cổ gáy và đau đầu kéo dài có khi hàng tuần. Dùng thuốc giảm đau và truyền dịch một vài ngày là hết.

## **2.2. Một số biến chứng khác**

- Bí tiểu: nếu sau mổ về vài tiếng mà BN không tự tiểu được, bụng căng tức thì phải báo với y tá để đặt ống thông tiểu. Nên lưu ống thông tiểu vài ngày rồi rút bỏ (cần lưu ý là BN không được tự rút ống thông tiểu vì có thể chảy máu niệu đạo hoặc đứt ống thông tiểu). Nếu rút ống thông mà vẫn không tự tiểu được thì đặt lại thông tiểu. Đối với phụ nữ, nên chủ động đặt thông tiểu ngay khi mổ về và lưu ống thông 5-7 ngày.

Ở nước ngoài, bệnh nhân được gây mê để mổ đĩa đệm thất lưng nên người ta chủ động đặt ống thông tiểu ngay trên bàn mổ.

- Trướng bụng: một số trường hợp mổ về, bụng trướng căng, gõ vang, khó chịu, đau và đôi khi tức thở. Biện pháp giải quyết là chườm nóng, xoa nhẹ trên thành bụng và tiêm prostigmin để tăng kích thích nhu động ruột. Nếu không đỡ, bụng vẫn trướng căng thì phải đặt ống cao su vào hậu môn để cho khí thoát ra ngoài, đồng thời đặt ống thông dạ dày để hút dịch và khí. Tuyệt đối không được cho ăn hoặc cho uống.

## **3. Khi nào thì được ăn**

Trong vòng 3-4 giờ sau mổ về, tuyệt đối không được cho ăn và cho uống. Khi nào bệnh nhân trung tiện được thì có thể ăn

nhẹ, ăn 1/2 bát cháo. Sau ăn vài tiếng, nếu bụng không trướng thì có thể ăn nhiều hơn. Nên uống sữa, ăn nhiều đạm.

Có một số bệnh nhân không dám ăn vì sợ phải đi đại tiện, điều đó không nên. Cần uống nhiều nước để chống táo bón và để phòng viêm đường tiết niệu.

Không ăn thức ăn để nguội, nên ăn nóng, uống sôi, không nên uống lạnh (nước đá), thức ăn không đảm bảo vệ sinh.

#### **4. Thuốc sau mổ**

Ngày đầu và ngày thứ 2 sau mổ, nên truyền dịch cho BN, sau đó BN ăn được rồi thì không cần truyền.

- Kháng sinh dùng 7-8 ngày.

- Nên dùng thuốc giảm đau chống viêm loại non-steroid, thường hay dùng diclofenac (voltaren) là thuốc có tác dụng giảm đau, chống viêm và chống thoái hoá cột sống có hiệu quả, ngày 1 ống, tiêm bắp thịt. Chỉ nên dùng 3-5 ngày.

Nên hạn chế dùng thuốc giảm đau loại corticoid. Nếu có, chỉ nên dùng 2-3 ngày solu-medrol 40mg x 1-2 lọ /ngày tiêm tĩnh mạch, không nên dùng kéo dài vì thuốc làm chậm liền vết mổ và gây loãng xương.

- Dùng thuốc giảm đau thì bao giờ cũng phải dùng kèm theo thuốc bảo vệ niêm mạc dạ dày. Trong 2-3 ngày đầu sau mổ nên tiêm cimetidin 0,2g x 2 ống/tiêm tĩnh mạch; những ngày sau có thể uống cimetidin và maalox.

- Dùng thuốc chống viêm và chống phù nề như alpha-chymotrypsin 5mg x 2 ống/tiêm bắp thịt/ngày. Ngoài ra nên dùng một số thuốc bổ như methylcoban hoặc neurobion và một số thuốc bổ thần kinh khác như paralyx hoặc nhóm citicolin.



## 5. Khi nào bệnh nhân được đứng dậy

- Sau mổ đĩa đệm thất lưng, phải nằm bất động bao lâu là tùy thuộc vào những điều kiện sau:

- Mổ 1, 2 hay 3 đĩa đệm? Nếu mổ 2 hoặc 3 đĩa đệm thì thời gian bất động phải lâu hơn là mổ 1 đĩa đệm.

+ Kỹ thuật mổ xương: nếu cắt cung sau đốt sống để lấy đĩa đệm thì thời gian bất động phải lâu hơn là mổ cửa sổ xương để lấy đĩa đệm.

- Thời gian phải nằm bất động trên giường sau mổ bao lâu và khi nào thì được đứng dậy cũng còn có nhiều ý kiến khác nhau. Chúng ta cùng tham khảo một số ý kiến của các tác giả sau đây:

+ Theo Poth H (German, 1981) thì BN sau mổ đĩa đệm thất lưng được phép đứng dậy ở ngày thứ 2 sau mổ nếu chỉ cắt nửa cung (hemilaminectomy) và đứng dậy ở ngày thứ 3 đến ngày thứ 5 sau mổ nếu cắt toàn bộ cung sau (laminectomy). Điều trị vật lý trị liệu ở ngày thứ 2 sau mổ và xuất viện ở ngày thứ 7, thứ 8 sau mổ.

+ Theo Goel A và Pandya SK (India, 1996) thì nếu cắt nửa cung sau hay mổ cửa sổ xương nhỏ (small fenestration) để lấy đĩa đệm, bệnh nhân được phép đứng dậy 24-48 giờ sau mổ và bắt đầu cho luyện tập cột sống (spinal exercises commenced).

+ Theo Carlos Acosta (2006, Mỹ) thì sau mổ 1 hoặc 2 ngày cho phép bệnh nhân ngồi dậy ở mép giường hoặc ngồi ở ghế tựa và có thể đi đến nhà vệ sinh. Ngày tiếp theo tập đi lại 5-10 phút và tăng dần thời gian đi lại nếu không có vấn đề gì đặc biệt.

Nhiều nhà ngoại khoa ủng hộ việc vận động sớm, nhưng một số khác lại đề nghị nằm bất động trên giường 1-2 tuần sau mổ.

+ Đối với mổ đĩa đệm vi phẫu thị McCulloch JA và Young PH (1998, Mỹ) cho biết: bệnh nhân có thể đứng dậy khỏi giường sau phẫu thuật một vài giờ, nhưng tác giả không khuyến khích đối với những bệnh nhân trên 50 tuổi vì những bệnh nhân này thường có vấn đề về tim mạch, đã có biến chứng của đái đường và trước đó đã có viêm tắc tĩnh mạch sâu hoặc bệnh phổi. Những bệnh nhân này cần giữ lại bệnh viện 1-2 ngày để theo dõi.

+ Đối với bệnh nhân được mổ đĩa đệm vi phẫu nội soi (microendoscopie lumbar discectomy), theo Mick J. Perez-Cruet và Kevin T. Foley (2002) thì bệnh nhân đứng dậy sau 2 giờ và lưu lại bệnh viện trung bình 7, 7 giờ. Bệnh nhân quay trở về với công việc hàng ngày trung bình 17 ngày sau mổ.

+ Theo kinh nghiệm của chúng tôi thì sau mổ 7-8 ngày, bệnh nhân cần đeo nẹp đỡ lưng rồi đứng dậy khỏi giường và tập đi lại, nhưng nếu chưa đỡ đau nhiều thì có thể nằm bất động thêm một vài ngày. Có một số bệnh nhân hết đau và đứng dậy sau 3-5 ngày mổ. Chúng tôi không khuyến khích đứng dậy sớm quá vì có thể đau trở lại.

## II. CHĂM SÓC TẠI NHÀ (HOME CARE)

### 1. Đeo nẹp đỡ lưng (corset)

Có hay không đeo nẹp đỡ lưng sau mổ cũng còn có những quan niệm khác nhau. Chúng tôi được biết ở Bệnh viện Chợ Rẫy TP HCM, bệnh nhân sau mổ đĩa đệm không có đeo nẹp đỡ lưng. Bệnh viện Bad Saarow (CHDC Đức trước đây) cũng như một số bệnh viện nước ngoài khác sau mổ đĩa đệm cũng không đeo nẹp đỡ lưng.

Theo McCulloch JA (1998) thì tất cả các bệnh nhân sau mổ đĩa đệm vi phẫu cột sống thắt lưng đều được đeo nẹp đỡ lưng khi đi lại và trong lúc làm việc.

Theo kinh nghiệm của chúng tôi thì bệnh nhân sau mổ đĩa đệm nên đeo nẹp đỡ lưng; chỉ đeo nẹp khi ngồi dậy và khi đi lại,

còn khi nằm ngủ hoặc nghỉ ngơi có thể tháo nẹp. Việc đeo nẹp nhắc nhở cho bệnh nhân biết là họ vừa được mổ cột sống để họ giữ gìn, không chú quan và tự hạn chế mình làm công việc nặng sớm quá (đặc biệt đối với người trẻ là hay chú quan). Nẹp nên đeo phía ngoài áo để cho những người xung quanh biết và tránh không va chạm, xô đẩy mình khi đi lại ở chỗ đông người hoặc đi ngoài đường phố.

Về mặt tâm lý, khi mang nẹp đỡ lưng, người bệnh cảm thấy an toàn và yên tâm hơn.

## **2. Thời gian đeo nẹp đỡ lưng bao lâu**

Thời gian đeo nẹp đỡ lưng sau mổ là bao lâu cũng có nhiều ý kiến khác nhau. Theo McCulloch JA (1998) thì bệnh nhân nên mang nẹp từ 6-8 tuần rồi có thể bỏ không đeo nẹp nữa.

Thời gian đeo nẹp bao lâu còn tùy thuộc vào từng trường hợp cụ thể, theo kinh nghiệm của chúng tôi thì:

- Nếu mổ cửa sổ xương (small fenestration) để lấy 1 hoặc 2 đĩa đệm thì đeo nẹp đỡ lưng 6-8 tuần.
- Nếu cắt cung sau (laminectomy) để lấy 1 hoặc 2 đĩa đệm thì sau mổ nên đeo nẹp đỡ lưng 2 đến 3 tháng (8-12 tuần).

Đeo nẹp đỡ lưng lâu quá cũng không tốt vì cơ và dây chằng cột sống có thể sẽ bị xơ hoá, mất sự đàn hồi nên cột sống sẽ bị cứng đờ, không còn sự mềm mại khi nghiêng hoặc cúi.

Việc tập luyện cột sống có thể được tiến hành ngay sau khi bệnh nhân đứng dậy và đi lại. Một số trung tâm phẫu thuật thần kinh ở nước ngoài thì bệnh nhân sau mổ 7-8 ngày được cắt chỉ vết mổ và chuyển đến khoa phục hồi chức năng để điều trị tiếp 7-10 ngày. Tại đây họ được tập luyện cột sống theo sự hướng dẫn của thầy thuốc chuyên khoa như tắm nóng, thả lỏng người trong bể bơi hoặc một số phương pháp tập luyện khác.

### 3. Các hoạt động ở nhà

- Bệnh nhân cần phải đeo nẹp đỡ lưng khi đứng dậy và đi lại.

Bệnh nhân được phép đi lại trong nhà, đi ra ngoài đường, lên-xuống cầu thang ngay trong tuần đầu hoặc tuần thứ 2 ra viện. Số lần đi, đoạn đường đi tăng dần theo thời gian; nếu đau hoặc thấy mỏi cột sống thắt lưng thì nên nghỉ và tạm thời dừng đi lại một vài ngày.

- Khi ăn cơm, nên ngồi ghế cứng có tựa lưng ở phía sau (ghế có thêm giá đỡ tay càng tốt). Không được ngồi xếp chân bằng tròn (don't sit cross-legged) ở trên giường để ăn cơm hoặc chơi bài.

- Có thể tự đi vệ sinh hố xí bột. Ở nông thôn chưa phổ cập hố xí bột thì có thể dùng ghế nhựa cứng (cao khoảng 45-50cm), khoét một lỗ thùng ở giữa sao cho đặt vừa khít bộ nhựa và đi vệ sinh vào đó. Trong 4 tuần đầu sau khi xuất viện chưa được phép ngồi xổm (don't allow squatting), do vậy bệnh nhân chưa được phép đi vệ sinh hố xí xổm.

- Bệnh nhân có thể nằm ngủ ở bất cứ tư thế nào mà cảm thấy thoải mái nhất.

- Trong vòng 6 tuần đầu sau khi xuất viện, tránh tất cả những động tác cúi gập người về trước (to avoid all stooping), không vặn vẹo (twist) mạnh cột sống sang hai bên, không được nâng vật nặng lên cao (lift).

- Sau 6 tuần xuất viện (tức là sau 1, 5 tháng) có thể đeo nẹp đỡ lưng và tập nghiêng, xoay cột sống một cách nhẹ nhàng sang hai bên (không được làm mạnh), mỗi ngày tập nghiêng sâu hơn một chút nếu không thấy gì đặc biệt, nhưng nếu thấy đau thì chưa nên nghiêng sâu; ngày tập 2 lần (sáng, tối), mỗi lần tập 5-10 phút và có thể tăng thời gian tập nếu không thấy gì đặc biệt. Sau 8 tuần mới được phép tập cúi (bending) người về trước một cách nhẹ nhàng, từ từ, không nóng vội vì có thể đau hơn.

- Lái xe hơi (driving): theo McCulloch JA (1998); Carlos Acosta (2006) thì sau 2-3 tháng có thể tự lái xe hơi, nhưng không nên lái xa quá 60 dặm (mỗi dặm là 1,6 km, tức là không được lái quá 100km).

- Hoạt động tình dục (sexual activities): theo McCulloch JA (1998) và Carlos Acosta (2006) thì hoạt động tình dục có thể được tiếp tục trở lại sớm sau khi xuất viện (sexual relationships may resume soon after hospital discharge) mà không có vấn đề gì, miễn là (provided that) bệnh nhân cảm thấy có thể được. Đây là điều riêng tư thậm kín mà bệnh nhân không biết hỏi ai ngoài thầy thuốc đã mổ cho mình. Trước khi xuất bản cuốn sách này, khá nhiều bệnh nhân nữ hoặc vợ của bệnh nhân (chưa có ai là bệnh nhân nam) đã gọi điện và hỏi là khi nào thì được phép quan hệ vợ chồng. Vấn đề này hoàn toàn phụ thuộc vào sức khỏe, sự ham muốn cũng như khả năng tự kiểm chế của mỗi người. Lời khuyên của chúng tôi là không nên sớm quá và không nên thái quá. Nếu thấy sức khỏe của mình chưa cho phép (chẳng hạn như còn đau, cảm giác khó chịu ở vùng mổ, chưa có khả năng tự trở mình sang bên) thì không nên vội vàng vì có thể đau hơn.

- Khi nào được ngồi xổm (to squat): người châu Âu không mấy khi ngồi xổm, nhưng thường xuyên đi giày. Đối với BN sau mổ đĩa đệm thì động tác bước dây giày được thực hiện ở tư thế nửa quỳ và chỉ được tiến hành sau xuất viện 6-8 tuần.

Người Việt Nam không thường xuyên đi giày nhưng lại hay ngồi xổm, nhất là ở nông thôn đi vệ sinh ở hố xí xổm, nên người bệnh cần phải biết động tác ngồi xổm được tiến hành như thế nào để khi thực hiện không làm ảnh hưởng đến cột sống, không gây đau trở lại. Ngồi xổm chỉ nên tiến hành sau mổ 6-8 tuần (xem phần phụ lục 3 ở trang sau) và thứ tự của động tác này như sau:

- Bệnh nhân đang ở tư thế đứng thẳng (standing position), đưa một chân lên trước một bước chân rồi từ từ chùng hai gối và ngồi xuống, sao cho: gót của chân sau tỳ lên mông,

đầu gối thì chạm xuống đất; còn chân trước thì căng chân tạo với đùi một góc khoảng  $70^{\circ}$ . Động tác này gọi là tư thế nửa quỳ (semi-kneeling). Ở động tác nửa quỳ, bệnh nhân có thể tự buộc dây giày (xem phụ lục 3).

+ Khi đã ở tư thế nửa quỳ vững chắc rồi thì từ từ kéo gót chân trước lại phía sau để cho hai gót chân tỳ lên mông, đầu gối hai chân chạm đất và cơ thể ngồi lên hai mũi bàn chân. Động tác này gọi là tư thế quỳ (kneeling posture).

+ Khi đã ở tư thế quỳ thì từ từ ngửa người ra sau để cho hai gót chân chạm đất và tư thế ngồi xổm (squatting posture) đã được thực hiện.

- Khi đang ở tư thế ngồi xổm mà muốn đứng dậy cũng phải đảm bảo nguyên tắc là: cột sống luôn luôn thẳng và các bước tiến hành đứng dậy như sau:

+ Đang ngồi xổm (squatting) chuyển thành tư thế quỳ.

+ Đưa một chân lên trước thành tư thế nửa quỳ.

+ Đặt một tay lên đầu gối của chân trước để làm điểm tựa rồi chông tay để cho người đứng thẳng lên.

#### **4. Những triệu chứng xuất hiện ở 6 tuần đầu**

Sau mổ vi phẫu cũng như mổ mở thông thường, hầu hết là bệnh nhân hết hoặc đỡ đau nhiều, tuy nhiên ở một số bệnh nhân trong 6 tuần đầu xuất viện vẫn còn một số triệu chứng như sau:

- Triệu chứng dị cảm như kim châm (pins and needles) ở mông hoặc bàn chân, triệu chứng tê chân như kiến bò (numbness) kéo dài một vài tuần thậm chí lâu hơn nhưng rồi sẽ khỏi.

- Cảm giác co cứng như chuột rút (cramps) ở bắp chân thường ít gặp nhưng nếu có thì triệu chứng này dần dần cũng biến mất.

- Bệnh nhân có cảm giác vùng mổ như bị bó chặt (tightness), cứng đờ (stiffness) và đau khi trở mình hoặc khi đi

lại là triệu chứng thường gặp: có thể do tập đi lại nhiều thì tạm thời hạn chế đi lại, nằm nghỉ ngơi và dùng thuốc giảm đau, thuốc giãn cơ một vài tuần là khỏi. Một số bệnh nhân triệu chứng này có khi kéo dài 2-3 tháng thậm chí lâu hơn, nhưng không đáng ngại.

- Đau (pain) xuất hiện ở mông (buttock), bắp đùi, bắp chân, đau giống như trước khi mổ (thậm chí có bệnh nhân cảm giác đau hơn) là triệu chứng đáng lo ngại (ominous sign), cần phải báo cho thầy thuốc biết để có hướng giải quyết: có thể phải dùng thuốc giảm đau, chống viêm; hạn chế vận động, nằm nghỉ ngơi; dùng thêm kháng sinh nếu nghi ngờ vết mổ viêm nhiễm ở sâu.

### **5. Thời gian từ 6 tuần đến 3 tháng sau mổ**

Sau 6 đến 8 tuần (nếu mở cửa sổ xương) hoặc từ 8-12 tuần (nếu cắt cung sau), bệnh nhân có thể bỏ nẹp đỡ lưng (patients wean from their corset), tăng thời gian đi bộ và có thể quay trở về với công việc lao động nhẹ nhàng.

### **6. Bệnh nhân được chơi những môn thể thao nào**

Theo McCulloch (1998) và Carlos Acosta (2006), tùy thuộc vào sức khỏe của mình mà bệnh nhân có thể được phép chơi những môn thể thao sau đây:

- Lái xe hơi (driving) có thể bắt đầu sau mổ 2-3 tháng, nhưng không lái xa quá 60 dặm (mỗi dặm 1,6km).
- Môn đánh gôn (golf) có thể chơi lại sau 3 tháng.
- Môn quần vợt (tennis) chơi lại sau 3-4 tháng.
- Có thể bơi (swimming) hoặc chơi thể dục nhịp điệu dưới nước (water aerobics), đi bộ nhanh (brisk walking), đạp xe tại chỗ (stationary bicycling). Theo McCulloch thì sau 2 đến 3 tháng có thể chạy bộ nhẹ nhàng (gentle jogging). Theo chúng tôi

chì nên chạy tại chỗ hoặc chạy gán một cách nhẹ nhàng, không nhấc cao đầu gối.

- Theo tài liệu của Mỹ thì bệnh nhân có thể nâng tạ (weight lifting) lên cao sau mổ 8-12 tuần, nhưng trọng lượng không nên quá 20pound, tức là không nâng quá 9kg (theo đơn vị đo lường của Anh-Mỹ thì 1 pao = 0,454kg).

- Cầu lông có thể chơi lại sau 2 tháng mổ, chơi bóng chuyền sau 3-4 tháng, nhưng không nên nhảy đập bóng và tránh ngã.

- Theo chúng tôi sau mổ 3 tháng có thể kéo tay trên xà đơn hoặc chống tay trên xà kép, nhưng động tác xuống xà phải thật nhẹ nhàng, không được xuống mạnh như vận động viên chuyên nghiệp.

Không nên chơi những môn thể thao nặng, cần nhiều sức mạnh (strenuous sporting activities) như chạy nhanh, chạy tốc độ, bóng đá, bowling, trèo tường, leo núi (climb a wall, a mountain).

## **7. Sau mổ nhiều tháng, nhiều năm có phải dùng thuốc nữa không?**

Nếu không đau thì không cần dùng thuốc giảm đau làm gì, nhưng khi nào đau lại thì nên dùng thuốc giảm đau 5-7 ngày và hết đau thì ngừng thuốc.

Như ta đã biết, thoát vị đĩa đệm là hậu quả của thoái hoá cột sống (spondylosis). Đĩa đệm thoát vị đã được lấy bỏ không có nghĩa là quá trình thoái hoá cột sống đã chấm dứt mà chúng vẫn diễn ra và có thể gây thoát vị ở đĩa đệm khác.

Theo Bùi Quang Tuyến, trong số 2359 trường hợp phẫu thuật đĩa đệm thất lưng, tỷ lệ mổ lại là 78/2359 (3.3%). Nguyên nhân phải mổ lại là do tái phát đĩa đệm ở vị trí mổ cũ chiếm 28/78 (35,9%); thoát vị ở tầng trên hoặc tầng dưới đĩa đệm đã mổ (thoát vị đĩa khác) là 13/78 (16,7%).



Sau mổ đĩa đệm nhiều tháng hoặc nhiều năm, đôi khi do thay đổi thời tiết, trời nắng, trời mưa; khi cơ thể mệt mỏi hoặc sau một ngày gắng sức làm việc, người bệnh có thể đau mới cột sống và đau lan xuống chân như trước khi chưa mổ. Khi đó nên nghỉ ngơi và uống hoặc tiêm thuốc một vài ngày, đỡ đau thì ngừng dùng thuốc. Đây là một trong những cách bảo dưỡng cột sống có hiệu quả nhất để chống thoái hoá cột sống và để phòng thoát vị ở đĩa đệm khác.

Một số bệnh nhân cho rằng thuốc chỉ có tác dụng giảm đau đơn thuần, hết thuốc lại đau, do vậy khi đau lại họ cố gắng chịu đựng mà không dùng thuốc. Quan niệm trên là hoàn toàn sai.

Cần thiết phải hỏi ý kiến chuyên môn xem nên như thế nào, có phải dùng thuốc không? thuốc uống hay tiêm và thời gian dùng bao lâu? Phải làm theo sự hướng dẫn của thầy thuốc để tránh những biến chứng đáng tiếc có thể xảy ra.

Khi dùng thuốc giảm đau bao giờ cũng phải uống thuốc để bảo vệ niêm mạc dạ dày như: maalox, phosphalugel, omeprazol hoặc cimetidin.

### III. DỰ PHÒNG THOÁI HOÁ CỘT SỐNG

Xin nhắc lại những điều đã nói ở trên là: cột sống người ở tư thế đứng thẳng nên nhân nhầy đĩa đệm luôn phải chịu đè ép ngay cả lúc nghỉ ngơi (ngồi hoặc nằm nghỉ), khi đi lại và khi lao động. Cũng giống như các cơ quan khác của cơ thể, theo thời gian nhân nhầy đĩa đệm sẽ bị thoái hoá và có thể dẫn tới thoát vị.

Thoái hoá đĩa đệm thường bắt đầu ở tuổi 21-25 trở đi. Những người làm công việc nặng như gánh gồng, mang vác nặng hoặc bị chấn thương thì quá trình thoái hoá đĩa đệm và cột sống sẽ diễn ra sớm hơn và nhanh hơn.

Vậy, làm thế nào để dự phòng được thoái hoá cột sống và đĩa đệm?

## 1. Luyện tập thể dục, thể thao thường xuyên

Đây là biện pháp dự phòng thoái hoá cột sống và đĩa đệm có hiệu quả nhất đối với những người đã mổ hoặc chưa mổ thoát vị đĩa đệm cột sống thắt lưng. Cần phải duy trì việc tập thể dục thể thao thường xuyên để trở thành thói quen và nhu cầu hàng ngày.

- Đối với những người khỏe mạnh, chưa mổ đĩa đệm thắt lưng, những người còn trẻ thì nên chơi môn thể thao nào thích hợp và ưa thích, nên luyện tập thường xuyên. Có điều độ, mệt thì nghỉ không nên chơi quá sức.

- Đối với những người đã mổ đĩa đệm, nhưng tuổi còn trẻ thì nên chơi các môn thể thao nhẹ nhàng, thích hợp với sức khỏe của mình như đã hướng dẫn ở trên và chơi những môn thể thao không mang tính đối kháng (thi đấu) phải cần nhiều sức mạnh.

- Đối với những người có tuổi và những người đã mổ đĩa đệm thắt lưng thì nên tập thể dục theo những động tác như hướng dẫn trên đài truyền hình, tập đều đặn và thường xuyên, ngày ít nhất hai lần sáng và tối. Nên tập nhẹ nhàng, động tác không nên mạnh quá.

- Nên tập đi bộ thường xuyên, mỗi lần vài cây số. Cuối thời gian đi bộ thì nên giành 10-15 phút đứng tại chỗ để tập cho cột sống thắt lưng được mềm mại, cụ thể: nghiêng và xoay người hai bên, tập cúi, tập uốn và xoay tròn theo trục của cột sống thắt lưng (xem phụ lục 1).

- Nên tập thể dục cột sống những lúc nghỉ giải lao giữa giờ làm việc vừa tác dụng chống mệt mỏi vừa tác dụng phòng chống thoái hoá cột sống (xem phụ lục 1).

## 2. Những điều chú ý

– Khi làm bất cứ công việc gì cũng phải đảm bảo cho cột sống luôn luôn ở tư thế thẳng và lực tác động cân đối lên cột sống (ví dụ: không nên xách một tay một thùng nước đầy, cột sống sẽ lệch vẹo về một bên, lực tác động không cân đối lên cột sống sẽ làm ảnh hưởng đến đĩa đệm). Nên san thùng nước làm đôi và xách hai tay hai thùng nước thì cột sống luôn thẳng, cân đối và không bị lệch vẹo. Cần hết sức tránh tư thế sai của cột sống khi mang, vác, xách hoặc bê nặng (xem tư thế đúng Đ và sai S của cột sống ở phụ lục 2).

– Không được cố gắng kiêng chân để với một vật gì ở trên cao trong tư thế không thoải mái, có thể dẫn tới co cứng cơ và đau cột sống đột ngột.

– Không được cố gắng lấy vật gì ở xa tầm tay với, ở tư thế cột sống bị vẹo vọ, có thể bị ngã hoặc đau cột sống cấp tính.

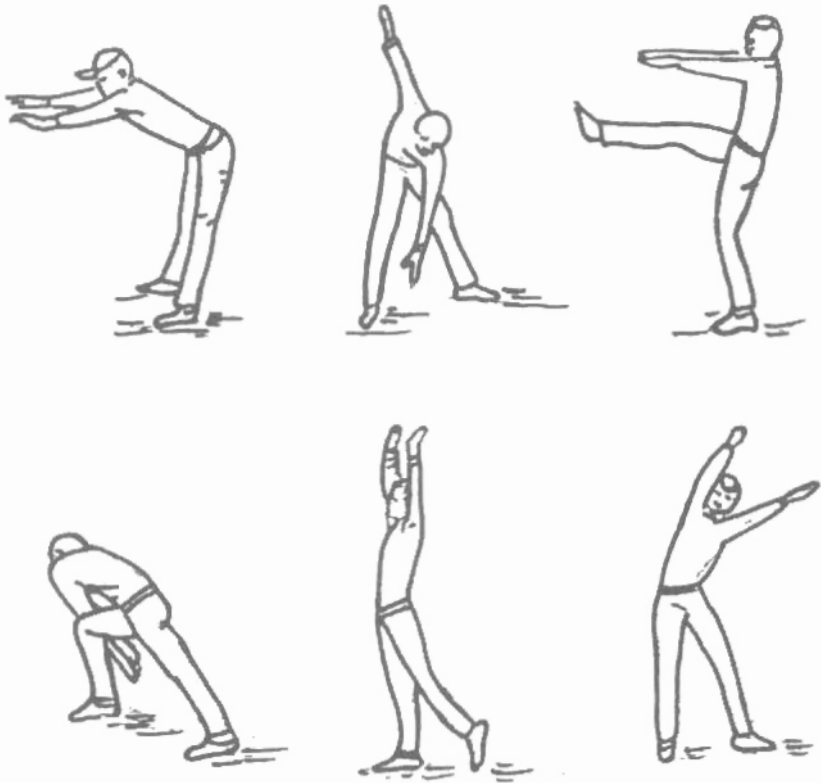– Không được cúi xuống để cố bê hoặc nâng vật quá nặng dễ gây thoát vị đĩa đệm cấp.

– Khi làm bất cứ việc gì cần đến sức mạnh phải vận động cột sống trước như: nghiêng cột sống sang hai bên, cúi, uốn nhẹ nhàng để cho cột sống mềm mại, thích nghi dần để không gây co cứng cơ đột ngột dẫn đến đau cột sống thắt lưng cấp.

– Đối với những người đã mổ cột sống, khi thay đổi thời tiết, chuyển mùa hoặc khi cơ thể mệt mỏi cũng làm cho cột sống đau mỏi hơn, khi đó nên nghỉ ngơi, làm việc nhẹ nhàng và uống hoặc tiêm thuốc giảm đau loại non-steroid 3-5 ngày, khi hết đau thì nghỉ uống thuốc và lại luyện tập cột sống.

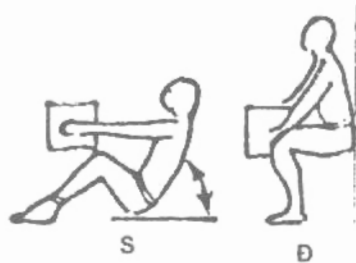
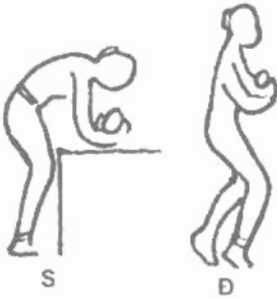
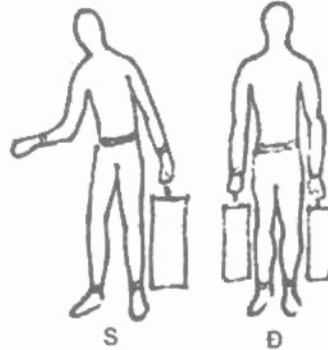
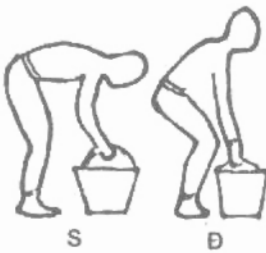
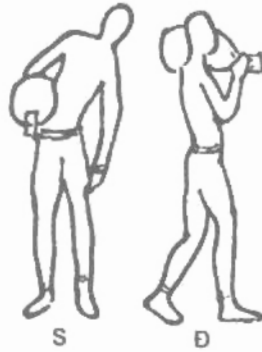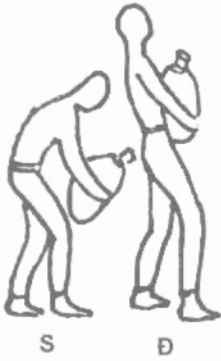Luyện tập cột sống thường xuyên, làm việc điều độ và phù hợp với sức khỏe; nghỉ ngơi đúng lúc và dùng thuốc hợp lý mỗi khi đau lại là biện pháp phòng chống thoái hoá cột sống tốt nhất.

Phụ lục 1: Thể dục giữa giờ

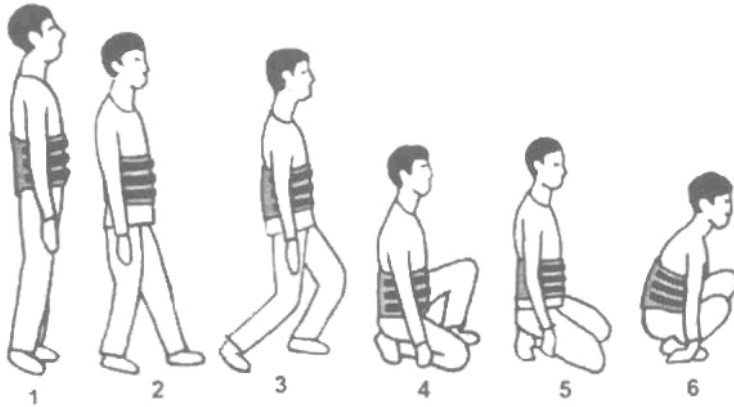


Động tác thể dục chống thoái hóa cột sống

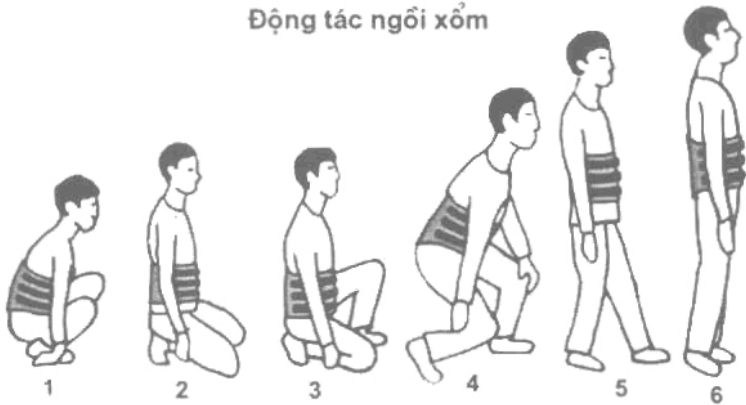
**Phụ lục 2: Tư thế cột sống khi mang vác**  
(Tư thế sai (S) và tư thế đúng (Đ))



**Phụ lục 3: Động tác tập ngồi xổm**  
Buộc dây giầy ở tư thế nửa quỳ (4), quỳ gối (5) và ngồi xổm (6).



**Động tác ngồi xổm**



**Động tác đứng dậy**

## TÀI LIỆU THAM KHẢO

1. Trần Công Duyệt, Hà Việt Hiến (2003). Giảm áp đĩa đệm cột sống bằng laser chọc qua da (một kỹ thuật Y tế cao lần đầu tiên được áp dụng thực hiện thành công tại Việt nam). Y học thực hành, số 1 (439), tr.71-74.
2. Võ Văn Thành và CS (1999). Nhân 9 trường hợp đầu tiên trong nước ứng dụng phương pháp cắt đĩa đệm vi phẫu qua ống banh nội soi. Chuyên đề cột sống lần thứ nhất, 16-17/4.
3. Bùi Quang Tuyền (2007). Phẫu thuật thoát vị đĩa đệm cột sống. NXB Y học, 223 trang.
4. Alexandre A; et al (2001). Intradiscal injection of oxygen ozone for the treatment of lumbar disc herniation: Result at 5 years, 12<sup>th</sup> World Congress of Neurosurgery, Sydney, September 16-20, p.284-7 (Italy).
5. Boviatsis EJ, et al (2001). Anterior Cervical Fusion with Distractable Titanium Implants and Plate Fixation for Cervical Degenerative Disease. 12<sup>th</sup> World Congress of Neurosurgery; 16-20 September, Sydney (Greece).
6. Buric J; et al (2005). Ozone chemonucleolysis in non-contained lumbar disc herniations: a pilot study with 12 months follow-up. Acta Neurochir Suppl, 92: 93-7 (Italy).
7. Cervellini P; at al (2005). Micro-endoscopic discectomy (MED) for far lateral disc herniation in the lumbar spine. Technical note, Acta neurochir suppl, 92: p.99-101 (Italy).
8. Chang-hyun Oh; et al (2008). A Lumbar Disc Herniation Misdiagnosed as a Neurofibromatis Type I. A Case Report. Kor J. Spine 5 (3): 215-218.

9. Dewing CB, et al (2008). The outcomes of lumbar microdiscectomy in a young active population. correlation by herniation type and level. *Spine*. Jan 1; 33(1): 33-8 (USA).
10. Dong Yeob Lee; Sang-Ho Lee (2008). Microdecompression for Extraforaminal L5-S1 Disc Herniation; the Significance of Concomitant Foraminal Disc Herniation for Postoperative Leg Pain. *J. Korean Neurosurg Soc* 44: 19-25.
11. Frino J; McCarthy RE (2006). Trends in Adolescent Lumbar Disc Herniation. *Journal of Pediatric Orthopaedics*, September, 26(5): 579-581.
12. Fu TS; Lai PL, Tsai TT (2005). Long term results of disc excision for recurrent lumbar disc herniation with or without posterolateral fusion. *Spine*, Dec 15; 30(24): 2830-4 (Taiwan).
13. Fujii K; et al (2003). Surgical treatment of lumbar disc herniation in elderly patients. *Journal of bone and joint surgery*. Nov (Japan).
14. Hernandez-Perez PA; et al (2005). Analysis of the lumbar discectomy complications, *neurochir (Astur)*, Oct; 16(5): 419-26.
15. Hossein Ghanaati. et al (2009). Result of Lumbar Disc Percutaneous Laser Disc Decompression with One Year Follow up in Iran. *Research Journal of Biological Sciences* 4(3): 265-267.
16. Hyeun Sung Kim; et al (2009). Huge Psoas Muscle Hematoma due to Lumbar Segmental Vessel Injury Following Percutaneous Endoscopic Lumbar Discectomy. *J Korean Neurosurg Soc* 45: 192-195.
17. Hyeun Sung Kim; et al (2009). Endoscopic Transforminal Suprapedicular Approach in High Grade Inferior Migrated Lumbar Disc Herniation. *J Korean Neurosurg Soic* 45: 192-195.



18. Ishihara H, Matsui H, et al (1997). Lumbar intervertebral disc herniation in children less than 16 years of age, long term follow-up study of surgically managed cases. Spine, Sep 1; 22 (17): 2044-9 (Japan).
19. Jensen RL (2004). Cauda equina syndrome as a postoperative complication of lumbar spine surgery. Neurosurg focus 16(6); june; p.34-38.
20. Karabekir HS; et al (2005). Intraradicular lumbar disc herniation: report of two cases. Spinal cord advance online publication, oct 25.
21. Kim YS (1997). Posterior lumbar interbody fusion with various cages (TFC, BAK, carbon and CH cages) for degenerative disease. 11<sup>th</sup> international congress of neurological surgery, Amsterdam (Netherlands), july 6-11; p. 1369-72 (Korea).
22. Kim YS; Kuh SU; et al (2005) Surgical results of lumbar disc disease in adolescent patients. chemonucleolysis/discectomy/PLIF with cages. Yonsei med J. feb 28; 46 (1):125-32.
23. Laxmaniah Manchikanti; et al (2009). A Systematic Review of Mechanical Lumbar Disc Decompression with Nucleoplasty. Pain Physican 12: 561-572. ISSN 1533-3159. Boston, MA.
24. Lee SC (2002). Radiofrequency treatment in Korea. Pain Practice, 2: 185-186.
25. Ishihara H; at al (1997). Lumbar intervertebral disc herniation in children less than 16 years of age. Long term follow-up study of surgically managed cases. Spine, Sep 1; 22(17): 2044-9 (Japan).
26. Jin J; at al (2005). Reoperative treatment of lumbar disc herniation, Zhongguo Yi Xue Ke Xue Yuan Xue Bao, Apr; 27(2):160-4.

27. McCulloch JA; et al (1998). Microsurgery for Cervical Disc Disease. Essentials of Spinal Microsurgery. Lippincott-raven publishers, New York: 99-209.
28. McCulloch JA; et al (1998). Microsurgery for Lumbar Disc Disease. Essentials of Spinal Microsurgery. Lippincott-raven Publishers, New York: 219-531.
29. McMillan MR; et al (2004). Percutaneous laser disc decompression for the treatment of discogenic lumbar pain and sciatica a preliminary report with 3-month follow-up in a general pain clinic population. Photomed Laser Surg. Oct; 22(5): 434-8.
30. Mastronardi L; et al (2004). Cervical disc herniation proceducing Brown-Sequard: Case report. Spine. Jan 15; 29(2) 24-31 (Italy).
31. Perez-Cruet MJ; Kim BS; Sandhu F (2004). Thoracic microendoscopic discectomy. J. Neurosurg Spine. Jul; 1 (1): 58-63 (USA).
32. Robert Schonman Claudia Lotz; et al (2001). Prosthetic Disc Nucleus Implants: Four-Year Patient Follow-Up. 12<sup>th</sup> World Congress of Neurosurgery, Sydney, september 16-20, p. 308-11 (German and USA).
33. Sang-Ho Lee; Seokmin Choi (2005). L1-L2 Disc Herniations: Clinical Characteristics and Surgical Results. J. Korean Neurosurg Soc 38: p. 196-201.
34. Singh V; et al (2006). Percutaneous disc decompression using Coblation (nucleoplasty) in the treatment of chronic discogenic pain. Pain Physican, 5: 250-259.
35. Steven P. Cohen, Shaven Williams et al (2005). Nucleoplasty with or without intradiscal electrothermal therapy (IDET) as a treatment for lumbar herniated disc. J.Spinal Disord Tech. Volume 18, February, Supplement 1.

**NHÀ XUẤT BẢN Y HỌC**

# **PHẪU THUẬT THOÁT VỊ ĐĨA ĐỆM, CỘT SỐNG**

*Chịu trách nhiệm xuất bản*

**HOÀNG TRỌNG QUANG**

*Biên tập:* BS. ĐINH THỊ THU

*Sửa bản in:* ĐINH THỊ THU

*Trình bày bìa:* CHU HÙNG

*Kí vẽ tính:* TRẦN THANH TÚ

---

In 1000 cuốn, khổ 14.5x20.5cm tại Xưởng in Nhà xuất bản Y học.

Số đăng ký kế hoạch xuất bản: 11-2010/CXB/216-173/YH.

In xong và nộp lưu chiểu quý II năm 2010.



### **PGS.TS. BUI QUANG TUYẾN**

Nguyên Chủ nhiệm Bộ môn Phẫu thuật thần kinh  
Học viện Quân y - Bệnh viện 103  
Thầy thuốc ưu tú, Chuyên viên kỹ thuật Cục Quân Y

## **SÁCH BIÊN SOẠN**

### **Chủ biên:**

- Phẫu thuật thần kinh (giáo trình sau đại học), NXB QĐND, 1995
- Phẫu thuật thần kinh (giáo trình giảng dạy đại học), NXB QĐND, 2003

### **Tham gia viết:**

- Các phương pháp chẩn đoán bổ trợ thần kinh, NXB Y học, 1998.
- Phẫu thuật thực hành, NXB QĐND, 2001.
- Bệnh học ngoại khoa, NXB QĐND, 2002.
- Bệnh học thần kinh, NXB QĐND, 2003.
- Ngoại khoa cơ sở, NXB QĐND, 2005.
- U và chấn thương hệ thần kinh, NXB Y học, 2006.
- Máu tụ nội sọ do chấn thương, NXB Y học, 2008



**NHÀ XUẤT BẢN Y HỌC**

Địa chỉ: 352 Đội Cấn - Ba Đình - Hà Nội  
Điện thoại: 04.37 625 922 - 37 625 934 \* Fax: 04.37 625 923  
Website: [www.xuatbanyhoc.vn](http://www.xuatbanyhoc.vn) \* Email: [xuatbanyhoc@fpt.vn](mailto:xuatbanyhoc@fpt.vn)  
Chi nhánh: 699 Trần Hưng Đạo - Quận 5 - TP. Hồ Chí Minh  
Điện thoại: 08.39 235 648 \* Fax: 08.39 230 562

